


ISSN 1684-9280

Травматология ЖӘНЕ Ортопедия

Специальный выпуск



2/2003

ХИРУРГИЧЕСКАЯ КОРРЕКЦИЯ ВНУТРИСУСТАВНЫХ ПЕРЕЛОМОВ ПРОКСИМАЛЬНОГО МЕТАЭПИФИЗА БОЛЬШЕБЕРЦОВОЙ КОСТИ

А.А.БЕЛОКОБЫЛОВ, Н.Д.БАТПЕНОВ, С.К.РАХИМОВ, К.Д.АШИМОВ

НИИ травматологии и ортопедии, Астана

Сирақ сүйегінің проксимальді метаэпифизінің сынықтары бар 43 науқастың емінің тәжірибесі көрсетілген. Авторлардың ұсынған емі 28 науқасқа қолданылған. Жаңа әдіс бойынша арнайы металлды құрылғы арқылы остеосинтез жасалап, науқастардың операциядан кейінгі емі иммобилизациясыз жүргізіледі, ем нәтижесінде ерте реабилитация шараларын жүргізуге жағдайлар жасалады.

Experience of treatment 43 patients with fracture of proximal metaphysis of tibiae bone is introduced. According to this method, we have operated 28 patients in proposal clinic. Methods conclude using of two original metallic construction which allow after osteosynthesis refuse of external immobilisation, which allows starting early rehabilitation.

Переломы проксимального метаэпифиза большеберцовой кости являются относительно редкими повреждениями (1, 3) и составляют 1,5-2 % от всех видов переломов. Являясь внутрисуставными, они относятся к категории тяжелых. Число неудовлетворительных исходов в виде стойких контрактур, деформаций, нестабильности коленного сустава, деформирующего артроза доходит до 20% (2,4,5).

За 2000-2003 гг., в отделении травматологии НИИТО находилось 43 больных с данным видом повреждений.

При постановке диагноза мы считаем оптимальной и пользуемся классификацией системы АО, которая подразделяет переломы проксимального метаэпифиза большеберцовой кости на 6 групп:

В1 - неполный внутрисуставной перелом, чистое вдавление;

В2 - неполный внутрисуставной перелом, чистое вдавление;

В3 - неполный внутрисуставной перелом, раскалывание -вдавление;

С1- полный внутрисуставной перелом простой;

С2- полный внутрисуставной перелом оскольчатый;
С3 - полный внутрисуставной перелом, оскольчатый с импрессией.

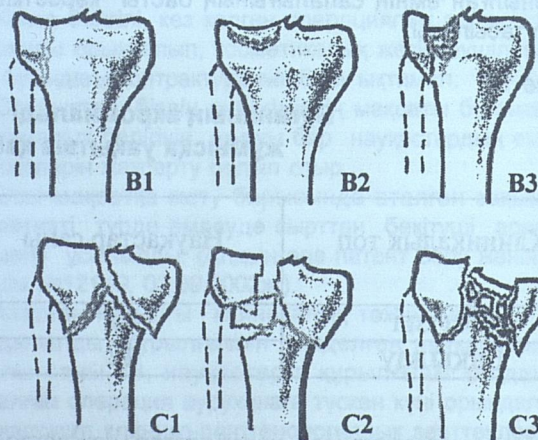


Рис.1 Классификация АО

В наших наблюдениях типы переломов встречались со следующей частотой: В1-20,9%, В2-11,8%, В3-20,9%, С1-14,4%, С2-13,6%, С3-18,6%.

Возраст больных распределялся следующим образом: 20-30 лет - 9,3%, 30-40 лет - 18,6%, 40-50 лет - 58,1%, 50-60 лет - 2-3%.

Интересен тот факт, что при изолированных переломах мыщелков латеральный повреждался в 95,4% случаев, что объясняется механизмом получения травмы - характерный удар в область коленного сустава с наружной поверхности.

Лечение данных видов переломов проводится как консервативными, так и оперативными методами, причем предложено большое количество методик оперативных вмешательств (2, 4, 6, 7, 8). Нами также использовался весь арсенал известных способов, однако 28 больных оперированы по методикам, предложенными клиникой.

При переломах типа В2 выполняется артроскопия, либо миниартротомия. Из метафизарной зоны в область импрессии вводится спица, по ней канюлированным сверлом производится трепанация кортикального слоя. Леватором, представляющим собой канюлированный цилиндр проводится поднятие импрессированного участка до нужного уровня под контролем зрения. Причем, при многоплоскостном смещении это можно сделать из нескольких точек. После репозиции, субхондрально вводится Г-образная металлическая пластина, которая надежно препятствует вторичному смещению. При образовании в метафизарной зоне значительной полости, она заполняется костным аутоотрансплантатом. Костная пластика выполнена у 15 (53,5 %) пациентов.

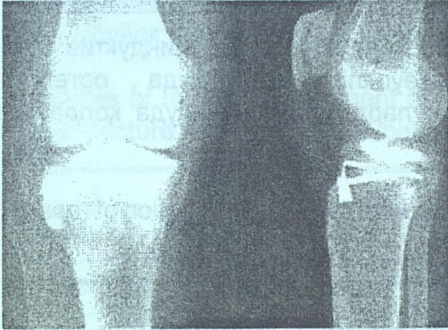


Рис.2 Рентгенограмма остеосинтеза Г-образной пластиной

Следует отметить, что при переломах типа В2 стандартные рентгенограммы как правило неинформативны. Поэтому в предоперационном периоде, для уточнения площади и степени импрессии, мы считаем обязательным проведение компьютерной томографии. Это позволяет правильно спланировать предстоящее оперативное вмешательство.

При переломах В3 типа проводится дополнительный синтез болтом стяжкой либо винтами.

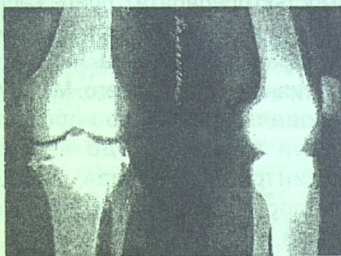

Рис.3 Рентгенограмма остеосинтеза болтом стяжкой

При переломах типа С мы применяем предложенную Т-образную пластину. В чём её отличие от аналогичных конструкций.

Известно, что большеберцовая кость имеет сложный индивидуальный внешний контур. Это и периметр окружности мыщелков и переход мыщелков в диафиз, где помимо различного угла имеет место ротационный момент.

Поэтому адаптировать стандартные конструкции по контуру очень сложно. А при неполной адаптации теряется стабильность синтеза, при фиксации пластины к кости винтами происходит смещение репозируемого перелома.

Предполагаемая конструкция представляет собой на начало операции шаблон. После репозиции отломка и предварительной диафиксации его спицами, пластина плотно моделируется по контуру большеберцовой кости.

Это достигается двумя способами: 1. Имеется аналог пластины из податливого материала, т.е. тонкий металл. Он укладывается на большеберцовую кость. А затем на основании полученной формы изгибается сам фиксатор. 2. Используется зубной пломбирочный материал типа акрилоксида. Делается замес. По достижению смеси пластилинообразной консистенции вылепливается форма Т-образной пластины, укладывается на большеберцовую кость. Через 5-7 минут происходит отвердевание. И по этой форме моделируется фиксатор.

Ещё одной особенностью пластины является то, что в её горизонтальной части находятся не отверстия под винты, как обычно, а продольный паз, который позволяет проводить через него винты, болт-стяжки, Г-образные пластины при наличии импрессии. Причем в разных направлениях в зависимости от ситуации.

Произведенный таким образом остеосинтез является стабильным, что позволяет в послеоперационном периоде отказаться от внешней иммобилизации, предотвращая тем самым развитие контрактуры коленного сустава.

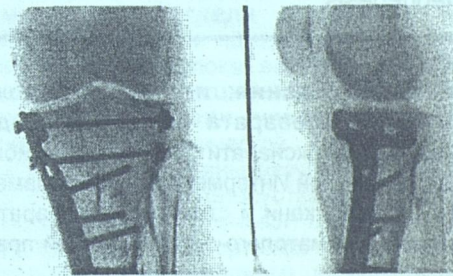


Рис.4 Рентгенограмма остеосинтеза Т-образной пластиной и болтом-стяжкой

Таким образом, несмотря на множество методик остеосинтеза при переломах проксимального метаэпифиза большеберцовой кости, следует осуществлять строго дифференцированный подход к различному виду синтеза при различных типах переломов, стремясь при этом к идеальному восстановлению суставной поверхности и стабильной фиксации. При этом важен арсенал имеющихся конструкций и владение техникой оперативного вмешательства.

В ряде случаев проведение дополнительных методов обследования, в частности компьютерной

томографии, позволяет правильно спланировать предстоящую операцию и облегчить интраоперационную ситуацию.

ЛИТЕРАТУРА

1. Алиев З.С., Мамедов У.А., Султанов З.Т. Металлоостеосинтез при переломах мыщелков бедренной и большеберцовой костей// Тез. докл. VI съезда травматологов-ортопедов Прибалтийских республик.-Таллин,1990. - С.69-70.

2. Иванов В.И., Москальков А.П. Оперативное лечение переломов мыщелков большеберцовой кости//Ортопедия, травматология и протезирование.-1985.-№ 11.- С. 45-47.

3. Кукуруза Л.П., Яцевский А.А., Полулях М.В., Причины неудовлетворительных функциональных исходов при переломах костей в области коленного сустава// Ортопедия, травматология и

протезирование; Респ. Межвед. Сб. МЗ УССР, 1989. - С 61-63.

4. Медведева Н.И., Кулик В.И. Об оперативном лечении внутрисуставных переломов мыщелков большеберцовой кости// Повреждения и заболевания коленного сустава. - Л.1982.- С 6-11.

5. Оперативная хирургия и топографическая анатомия / Под ред. В.В. Кованова. - М., 1978. -368с.

6. Сергеев В.М. Оценка методов лечения больных с переломами мыщелков бедренной и большеберцовой костей // Казан. мед. журнал-1973. № 3.- С. 51-52.

7. Шелухин Н.И., Полянский В.П. Эффективность оперативного лечения переломов мыщелков бедренной и большеберцовой костей традиционными способами // Вестн. Хирургии им. И.И. Грекова. - 1995. -№3-4.- С . 39-41.

8. Rasmussen P.S. Tibial condylar fractures //J. Bone Jt. Surgi.- 1983.-vol 55-A. P. 1331-1350.