

Травматология

ЖӘНЕ

Ортопедия

БЛИЖАЙШИЕ И ОТДАЛЕННЫЕ РЕЗУЛЬТАТЫ АРТРОСКОПИЧЕСКОЙ ПЛАСТИКИ ПЕРЕДНЕЙ КРЕСТООБРАЗНОЙ СВЯЗКИ КОЛЕННОГО СУСТАВА ХАМСТРИНГ-СУХОЖИЛИЕМ

Ш.А. БАЙМАГАМБЕТОВ, Р.Н. АЖИКУЛОВ, К.М. КОШЕНОВ, А.К. БАЛГЫНБАЕВ
Научно-исследовательский институт травматологии и ортопедии, Астана

Проанализированы результаты хирургического лечения 2006 больных в отделении артроскопии и спортивной травмы НИИТО, которым в период с 2010 по 2013 гг. была выполнена артроскопия коленных суставов, из них 202 пациента с различной давностью повреждения передней крестообразной связки коленного сустава. Изучены ближайшие и отдаленные результаты артроскопической реконструкции передней крестообразной связки аутотрансплантатом - сухожилиями нежной и полусухожильной мышц.

Ближайшие и отдаленные результаты: отличные и хорошие результаты - 89,0%; удовлетворительные р - 10,9 %; неудовлетворительные - 0,1 %.

Ключевые слова: артроскопия, коленный сустав, повреждение передней крестообразной связки, артроскопическая пластика передней крестообразной связки, хамстринг сухожилием, нестабильность коленного сустава.

ВВЕДЕНИЕ

Травмы и заболевания коленного сустава (КС) негативным образом отражаются на трудоспособности и качестве жизни человека, так как коленный сустав выполняет важнейшие функции. Строение коленного сустава сложное, включает в себя большое количество анатомических компонентов, а движения в нем происходят в трех взаимно перпендикулярных плоскостях [1,2]. Травмам коленного сустава наиболее часто подвержены лица молодого возраста, спортсмены и люди тяжелого физического труда [3,4,5]. По литературным данным, разрывы связочного аппарата КС являются одной из распространенных форм внутрисуставных повреждений, частота которых составляет 20-30% [6,7]. Часто повреждения передней крестообразной связки (ПКС) сочетаются с разрывами менисков, в 62-65% случаев повреждения ПКС и менисков сопровождаются острым гемартрозом, и лишь в 25% случаев повреждаются только мениски [8,9]. Повреждение хряща выявляется в 20% случаев при острой травме КС и в 50% случаев при хронической травме [10,11]. В клинической практике наблюдается несвоевременность и несовершенство диагностики повреждений капсульно-связочных компонентов, что приводит в 47-60% случаев к неполноценному лечению травмы КС. Конечным итогом подобного лечения является сохранение нестабильности и в перспективе раннего развития остеоартроза коленного сустава [12].

В настоящее время метод артроскопической реконструкции ПКС достаточно широко применяется в зарубежной и отечественной практике. Отличительной особенностью этого метода является малоинвазивность, высокая информативность диагностики повреждения связочного аппарата и установления характера и степени сопутствующих внутрисуставных повреждений [13]. Метод артроскопиче-

ской реконструкции позволяет значительно снизить травматичность вмешательства и начать раннюю реабилитацию коленного сустава [14]. Следует отметить, что данная оперативная технология позволила на новом уровне получать значимую информацию о закономерностях и особенностях повреждений компонентов КС. Поэтому в практическом плане ценным явилось установление ранее неизвестных вариантов повреждения структур коленного сустава и влияния несостоятельности ПКС на динамику процессов вторичных дегенеративных изменений в нем [15]. Несмотря на определенные успехи в хирургическом лечении травматических повреждений КС, разрывов ПКС и повреждений других анатомических структур, некоторые вопросы остаются дискуссионными, а именно: определение сроков оперативного вмешательства, обоснование объема вмешательства при сочетанных повреждениях КС.

Целью данного исследования явилось изучение ближайших и отдаленных результатов артроскопической реконструкции передней крестообразной связки ауто трансплантатом - сухожилиями нежной и полусухожильной мышц (хамстринг-сухожилие).

МАТЕРИАЛ И МЕТОДЫ

В основу работы положены результаты хирургического лечения 2006 больных в отделении артроскопии и спортивной травмы НИИТО, которым в период с 2010 по 2013 г. была выполнена артроскопия коленных суставов, из них 202 пациента с повреждениями передней крестообразной связки коленного сустава различной давности. Нами изучены ближайшие и отдаленные результаты артроскопической реконструкции передней крестообразной связки ауто трансплантатом - сухожилиями нежной и полусухожильной мышц. Возраст пациентов варьировал от 15 до 49 лет, средний возраст составил 26,8 лет. Мужчин было 169, женщин - 33.

Таблица 1- Распределение пациентов по возрасту и полу

возраст	мужчин	женщин	всего
15-17	14 (6,9%)	5 (2,5%)	19 (9,4%)
18-30	84 (41,5%)	19 (9,5%)	103 (51,0%)
31-45	68 (33,7%)	7 (3,4%)	75 (37,1%)
46-60	3 (1,5%)	2 (1,0%)	5 (2,5%)
Итого	169 (83,6%)	33 (16,4%)	202 (100%)

Соотношение лиц мужского и женского пола составило 5:1. Преобладание доли пациентов среди мужчин в молодом возрасте до 30 лет объясняется высокой жизненной активностью, занятием спортом, неквалифицированным тяжелым физическим трудом. Полученные данные коррелируют с данными некоторых исследователей, которые отмечают преобладание среди пострадавших лиц до 30 лет [8,9]. Причиной обращения за медицинской помощью явилась нестабильность коленного сустава, наличие болевого синдрома и отек мягких тканей при физической нагрузке. У всех пациентов в анамнезе отмечалась травма коленного сустава. При клиническом исследовании выявлены положительные тесты повреждения передней крестообразной связки коленного сустава (тест Лахмана, симптом переднего выдвижного ящика и т.д.). В исследование не включены пациенты с повреждением задней крестообразной связки.

Всем пациентам было проведено МРТ - исследование.

Оперативные вмешательства выполнены под проводниковой анестезией. Пациентам с подтвержденным диагнозом повреждения передней крестообразной связки выполнялась артроскопия коленного сустава.

Пациента укладывали на операционном столе в положении лежа на спине с согнутой нижней конечностью в коленном суставе под углом 90°, для расслабления бедренной мускулатуры и снятия натяжения мышц нижней конечности. Бедро фиксировалось в специальной подставке. Во всех случаях использовался артериальный пневматический жгут с наложением на верхнюю треть бедра. Для

артроскопии использовали стандартный передний доступ.

Артроскопия выполнялась в водной среде (0,9% раствор хлорида натрия). Забор ауто трансплантата производился из продольного разреза на 3,0 см дистальнее от суставной щели и на 5,0 см медиальнее бугристости большеберцовой кости. При помощи специального инструмента выделяли сухожилия полусухожильной и нежной мышц. Далее параллельно проводится подготовка ауто трансплантата и артроскопическая подготовка места для трансплантата в суставе. После препарирования сухожилий проводится обвивное прошивание их концов для получения крепкого пучка, совокупный диаметр от 6,0 до 9,0 мм, длиной от 10,0 до 12,0 см. Сшивание сухожилий в пучок обеспечивает прочность фиксации в костных каналах бедра и большеберцовой кости. При помощи специальных инструментов «Restore Mitek De Puy» формируются каналы в большеберцовой и бедренной кости, в зависимости от диаметра ауто трансплантата ПКС. Ауто трансплантат помещается в сформированные каналы транстибиально. На бедре фиксация производится при помощи Rigidfix Femoral ST Cross pin kit 3,3 мм. На голени фиксация проводится при помощи винта Absolute или Profile. Затем проводилась ревизия коленного сустава, тестирование степени натяжения трансплантата передней крестообразной связки, ушивание ран и наложение асептической повязки, эластичное бинтование.

В нашем исследовании встречались следующие внутрисуставные повреждения (таблица 2).

Таблица 2- Виды внутрисуставных повреждений

Виды повреждение	Количество	%
ПКС	55	27,2%
ПКС и медиального мениска	116	57,4%
ПКС и наружного мениска	17	8,4%
ПКС и обоих менисков	8	4,0%
ПКС, обоих менисков, наружной боковой связки	4	2,0%
ПКС, медиального мениска и внутренней боковой связки	2	1,0%
Итого	202	100%

Как видно из таблицы 2, частота повреждений передней крестообразной связки в сочетании с разрывами менисков составляет 65,8%, что соответствует литературным данным [8,9].

В наших исследованиях выполнялись следующие внутрисуставные манипуляции: парциальная резекция и шов нестабильного фрагмента мениска, аутохондропластика медиального мыщелка бедренной кости (таблица 3). В случае длительной нестабильности коленного сустава у пациентов развиваются краевые костные разрастания наружного мыщелка бедренной кости и межмыщелкового

возвышения большеберцовой кости, которые препятствуют внедрению трансплантата в сустав и нормальному функционированию аутотрансплантата. В таких случаях необходима краевая резекция гипертрофированных участков наружного мыщелка бедренной кости - резекция костно-хрящевых экзостозов notch-пространства артрошейвером, т.е. notch-пластика (noth (англ.) - зарубка). В ходе нашего исследования выявлены внутрисуставные осложнения, вызванные

длительной нестабильностью коленного сустава (таблица 4).

Таблица 3- Виды артроскопических манипуляций в суставе

Виды манипуляции	Количество больных	%
Резекция менисков, пластика ПКС	175	86,6%
Шов менисков, пластика ПКС	11	5,4%
Нотч-пластика, пластика ПКС	15	7,5%
Аутохондропластика медиального мыщелка бедренной кости, пластика ПКС	1	0,5%
Итого	202	100%

Таблица 4 - Виды осложнений, вызванных длительной нестабильностью коленного сустава

Виды осложнений	Всего	%
Остеоартроз коленного сустава 1-2ст.	11	5,4%
Синовит в стадии ремиссии	1	0,5%
Дефект хряща медиального мыщелка бедренной кости	1	0,5%
Итого	13	6,4%

При наличии изолированного дефекта хряща производилась мозаичная аутохондропластика. Артроскопическая хондропластика выполняется в случае небольших дефектов, когда через передние артроскопические доступы возможен перпендикулярный доступ к донорским и реципиентным участкам. Анальгетические препараты пациенты получали в течение 3 дней после операции (кетонал, кеторолак, трамадол). Антикоагулянты (фраксипарин, клексан) в течение 3-5 дней. Физиотерапию назначали со следующего дня после операции (магнитотерапия, криотерапия в области послеоперационной раны). ЛФК назначали со второго дня (изометрические упражнения для мышц бедра и голени,

сгибательно-разгибательные упражнения на аппарате «Артромот»). Кожные швы снимают после заживления ран на 8-10 сутки.

В первые дни после операции рекомендуются активные движения в голеностопном суставе, по мере уменьшения болевого синдрома и отека – пассивные смещения надколенника (вверх, вниз, кнутри, кнаружи).

Упражнения ЛФК рекомендуется выполнять как для оперированной, так и для интактной конечности для создания перекрестного эффекта, с индивидуальным дозированием вида, частоты, количества повторов и величины нагрузки в зависимости от появления у пациента усталости или дискомфорта. Активные движения в коленном суставе по ам-

плитуде от 180 до 135° начинают со 2 недели после операции, по амплитуде от 180 до 90° – с 4 недели. В течение 1 недели допустима 50% опорная нагрузка на оперированную конечность, в течение 2 недели она увеличивается до 75% и в течение 3 – до 100%. На протяжении этого времени при ходьбе следует использовать дополнительную опору на костыли. Занятия на велотренажере рекомендуются не ранее 3 недели, если сгибание в коленном суставе достигло 75°. Тренировку скорости начинают через 8-12 недель. Прыжки на месте, прыжки через скакалку и т.п., упражнения на разгибание в коленном суставе с небольшим сопротивлением допустимы не ранее 3 месяцев, а занятия на беговой дорожке – не ранее 4 месяцев после операции. Глубокие приседания и полная спортивная нагрузка исключается на срок от 5 до 6 месяцев после операции.

РЕЗУЛЬТАТЫ И ИХ ОБСУЖДЕНИЕ

Статистическая обработка проводилась по шкале Lysholm. Минимальный срок наблюдения пациентов составил от 1 до 3 лет с момента операции. Полученные данные у исследуемых пациентов через 3 года с момента операции выявили разницу передней стабильности оперированного коленного сустава в сравнении со здоровым от 1,1 до 1,2 мм. У 2 пациентов через 4 месяца с момента операции отмечалась повторная травма коленного сустава с повреждением трансплантата ПКС, потребовалась ревизионная артроскопическая пластика ПКС аутосухожилием из собственной связки надколенника. В 5 случаях у больных через 3-5 недель после операции развился синовит коленного сустава, обусловленный ранней физической нагрузкой. В двух случаях потребовалась повторная артроскопическая ревизия, лаваж сустава.

Целостность аутооттрансплантата передней крестообразной связки не нарушена. В 3 случаях после проведенного курса консервативной терапии синовит купировался, объем движений коленного сустава восстановлен до полного. В 15 случаях наблюдалась контрактура коленного сустава, у 8 больных при максимальном сгибании коленного сустава отмечалась умеренная боль, дефицит сгибания до 15-20°, у 7 больных - неполное разгибание до 5-10°. Но при этом нарушений походки, нестабильности оперированной нижней конечности не было.

У остальных пациентов степень физической активности, активная и пассивная функции коленного сустава удовлетворительны.

Ближайшие и отдаленные результаты оперативного лечения методом пластики передней крестообразной связки аутооттрансплантатом - сухожилиями нежной и полусухожильной мышц: отличные и хорошие результаты получены в 89,0% (180) случаев; удовлетворительные результаты - в 10,9% (20) случаев; неудовлетворительные результаты - 0,1% (2) случая.

Клинический пример: Пациент С., 27 лет, обратился с жалобами на боли в области левого коленного сустава, нестабильность коленного сустава. Выполнена МРТ (рисунок 1). На основании клинических и МРТ данных был выставлен диагноз: Повреждение ПКС, медиального мениска левого коленного сустава. Хроническая передняя нестабильность коленного сустава. Проведена операция 04.07.2012 г. – артроскопическая резекция медиального мениска, пластика ПКС хамстринг-сухожилием левого коленного сустава (рисунок 2). Получен хороший клинико-функциональный результат, объем движений в левом коленном суставе полный, боли нет (рисунок 3).

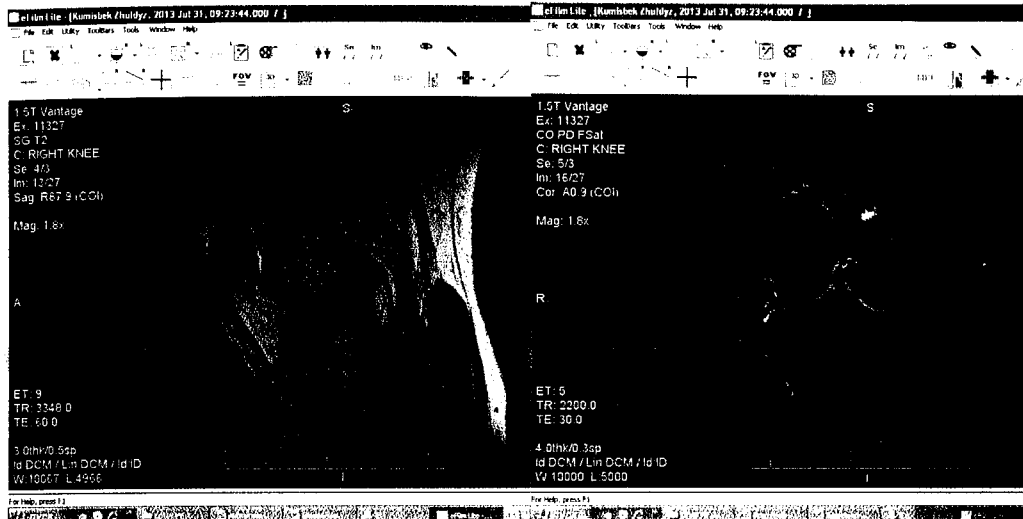


Рисунок 1 - Пациент С., 27 лет: МРТ левого коленного сустава

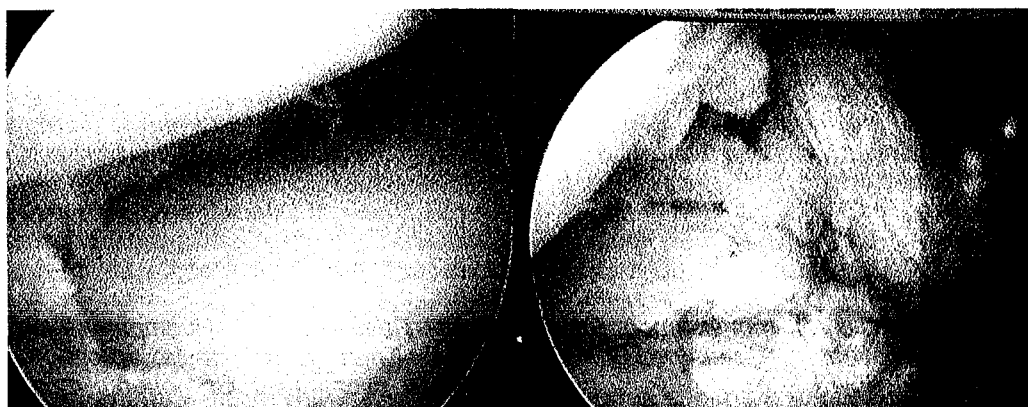

Рисунок 2 - Пациент С., 27 лет: перация – артроскопическая резекция мениска, пластика ПКС хамстринг сухожилием



Рисунок 3 - Пациент С., 27 лет: Клинико-функциональный результат, объём движений в левом коленном суставе полный

ЗАКЛЮЧЕНИЕ

Таким образом, дифференцированный подход к диагностике и артроскопическая пластика передней крестообразной связки аутооттрансплантатом - сухожилиями нежной и полусухожильной мышц - позволяют получить отличные, хорошие результаты в 89,0% (180) случаев.

Данную методику можно рекомендовать для широкого использования в практике.

ЛИТЕРАТУРА

18. Синельников Р.Д. Атлас анатомии человека. - Москва: Медицина, 1996. - 343 с.

19. Травматология и ортопедия: Руководство для практических врачей / под ред. Корнилова Н.В. - 2006. - Том 3 «Травмы и заболевания нижней конечности». - 368 с.

20. Кузнецов И.А., Шапиро К.И., Селин А.В. Клинико-статистическая характеристика больных с травмой коленного сустава // Матер. VI Рос. нац. конгр. «Человек и его здоровье». - СПб., 2001. - С. 94-95.

21. Иванов В.И., Черемис А.И. Дифференциальная диагностика и способы оперативного лечения повреждений коленного сустава у спортсменов // Спортивная травма. - 1980. - №7. - С. 69.

22. Миронов С.П., Лисицын М.П. Хирургическая артроскопия коленного сустава у спортсменов // Акт. вопр. травматол. Ортопед.: сб. науч. трудов к 70-летию ЦИТО. - Москва, 1991. - С. 65-71.

23. Миронов С.П., Миронова З.С. Оперативное лечение повреждений крестообразных связок коленного сустава // Вестн. травматол. ортопед. им. Приорова. - 2001. - №2. - С. 51-55.

24. Громов М.В. Оперативное лечение

повреждений связочного аппарата коленного сустава (аутопластика, аллопластика) автореф.... д-ра. мед. наук. - Москва, 1969. - 43 с.

25. Anderson C., Gillquist J. Treatment of acute isolated and combined ruptures of the anterior cruciate ligament: A long term follow-up study // Am J Sports Med. - 1992. - Vol. 20. - P. 7-12.

26. Noyes F.R., Bassett R.W., Grood E.S., Butler D.L. Arthroscopy in acute traumatic hemarthrosis of the knee // The Journal of Bone and Joint Surgery. - 1980. - Vol. 62-A. - P. 687-695.

27. Гиршин С.Г., Лазишвили Г.Д., Дубов В.Э. Диагностика и оперативное лечение поврежденной связки коленного сустава в остром периоде травмы // Ортопед. травматол. - 1992. - №1. - С. 16-21.

28. Indelicato P.A., Bittar E.S. A perspective of lesions associated with ACL insufficiency of the knee; A review of 100 cases // Clin. Orthop. - 1985. - № 198. - P. 77-80.

29. Савельев В.И., Карпцов В.И., Новоселов К.А. Строение гиалинового хряща при пластическом замещении дефектов суставной поверхности // Морфология. - 1993. - №3-4. - С. 27-33.

30. Bauer M., Jackson R. Chondral lesions of the femoral condyles: a system of arthroscopic classification // Arthroscopy. - 1988. - Vol. 4. - P. 97-102.

31. Левенец В.Н., Нистряну И.Ф., Пляско В.В. Клинический опыт артроскопии коленного сустава // Ортопед. травматол. - 1984. - №4. - С. 34-38.

32. Ковалев Е.В. Состояние сухожильно-мышечного аппарата коленного сустава при застарелых повреждениях менисков. - Куйбышев, 1980. - С. 47-51.

ХАМСТРИНГ-СІЇРІМЕН ТІЗЕНІҢ АЛДЫҢҒЫ АЙҚЫШ БАЙЛАМДЫНЫҢ АРТРОСКОПИЯЛЫҚ ПЛАСТИКАСЫНЫҢ ЖАҚЫНДАҒЫ ЖӘНЕ КЕЙІНГІ НӘТИЖЕЛЕРІ

Ш.А. БАЙМАҒАМБЕТОВ, Р.Н. АЖІКҰЛОВ, Қ.М. КӨШЕНОВ,
А.Қ. БАЛҒЫНБАЕВ

Түсініктеме. 2006 жылы ТОҒЗИ артроскопия және спорт жарақаттары бөлімдеріне хирургиялық әдіспен емделген науқастарға сараптама жасалды. Оларға 2010-2013 жылдар аралығында тізе буындарына артроскопия жасалған, соның ішінде тізе буынының алдыңғы айқыш байламдарының әр уақыт аралығында жарақаттанған 202 науқас. Нәзік сіңірлі және жартылай нәзік аутооттранспланттар көмегімен алдыңғы байламды артроскопиялық реконструкциялаудың жақын және кейінгі нәтижелері зерттелді.

Нәзік сіңірлі және жартылай нәзік аутооттранспланттар көмегімен алдыңғы байламды артроскопиялық реконструкциялаудың жақын және кейінгі нәтижелері: өте жақсы және жақсы нәтиже – 89,0%; қанағаттанарлы нәтиже – 10,9%; қанағаттанарлықсыз – 0,1%.

Белгілі сөздер: артроскопия, тізе буын, алдыңғы айқыш байламдарының жарақаты, алдыңғы айқыш байламды артроскопиялық реконструкциясы, тізе буының тұрақсыздығы.