

**Травматология**

**ЖӘНЕ**

**Ортопедия**

# ЛЕЧЕНИЕ ИДИОПАТИЧЕСКОГО СКОЛИОЗА МЕТОДОМ ВНУТРЕННЕЙ ТРАНСПЕДИКУЛЯРНОЙ ФИКСАЦИИ

М.Н. ОРЛОВСКИЙ

Научно-исследовательский институт травматологии и ортопедии, Астана

Представлены результаты оперативного лечения сколиоза у 73 больных в возрасте от 10 до 22 лет. Проводились коррекция эндокорретором фирмы Medtronic: CDH Legacy 5.5. Получена коррекция деформации в среднем на 78,8% от начальной величины. Отдаленные результаты изучены в сроки от 2 до 3 лет. Средний процент пациентов, у которых коррекция не изменилась по сравнению с достигнутой через три года - 77,48%. Чем меньше была степень сколиоза и моложе больной, тем лучше оказывался результат оперативной коррекции.

**Ключевые слова:** сколиоз, внутренняя транспедикулярная фиксация.

## ВВЕДЕНИЕ

История развития хирургического лечения позвоночника насчитывает более 100 лет. В течение всего этого периода шла упорная работа по развитию методов оперативной коррекции деформации позвоночника. Было предложено много хирургических вмешательств, некоторые из них современному человеку покажутся варварскими. [1].

Однако анализ литературы свидетельствует о том, что громадное количество исследований, касающихся лечения сколиоза, не решило всех проблем, связанных с выбором методики, возникающими осложнениями и рецидивами после оперативного лечения [2,3, 4, 5, 6, 7, 8,9].

Достаточно широко в настоящее время применяются транспедикулярные способы фиксации позвоночника при устранении ско-

лиотической деформации. Внутренняя транспедикулярная фиксация развивается достаточно быстро и находит активное применение в клинической практике [10, 5,11, 12].

Целью настоящего исследования было изучить эффективность применения внутренней транспедикулярной фиксации при лечении больных сколиозом.

## МАТЕРИАЛ И МЕТОДЫ

Система внутренней транспедикулярной фиксации применена у 73 больных идиопатическим сколиозом различной степени тяжести в возрасте 10-22 лет. Преобладали пациенты в возрасте 15-17 лет - 39 пациентов. Девушек было 68 - 82,1 % от всех больных. Среди них максимальным было количество пациенток в возрасте 15-17 лет (39 больных - 54,8%). В возрасте 12-14 лет было 16 больных, от 18

до 20 лет – 12 больных и старше 20 лет - 5 пациентов. Величина сколиотической деформации в сагиттальной и фронтальной плоскостях определялась по Cobb.

Величина сколиотической деформации была различной, в связи с чем больные были разделены на три группы (таблица 1).

Таблица 1- Распределение больных по полу и величине сколиотической деформации

Распределение больных по величине сколиотической деформации	40-60°	61-90°	Более 90°
Мужской	1	3	2
Женский	21	29	17
Всего	22	32	19

Ротацию вершинного позвонка измеряли по методике S.Aaro и M.Dahlborn [13] относительно сагиттальной плоскости (рисунок

1), поскольку эти данные отражают более реальную ротацию.

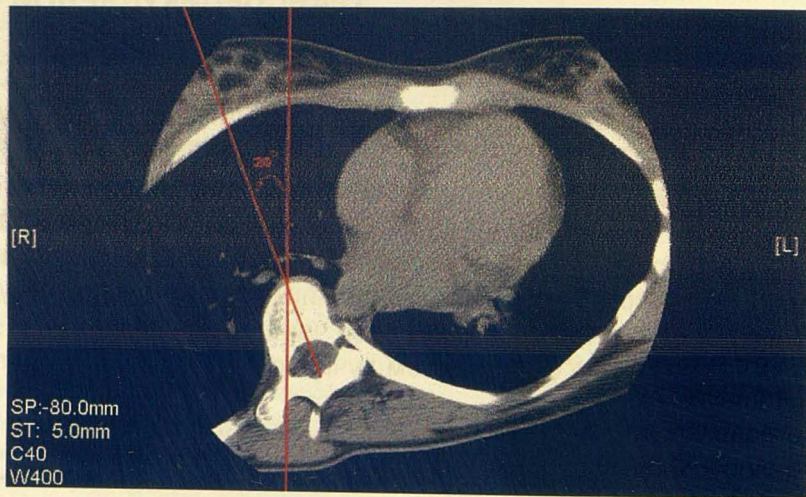


Рисунок 1 - Измерение ротации апикального позвонка относительно сагиттальной плоскости

С целью повышения мобильности позвоночника 48 больным применено вертикальное вытяжение. Вертикальное вытяжение проводилось на гравитационной раме с помощью голодержателя, который фиксировал голову и шею пациента. Начинали вертикальное вытяжение от нескольких секунд до 10 минут безопорного положения больного на гравитационной раме. По достижении максимального времени безопорного положения на вертикальном вытяжении (через 2-3 недели) больному производили контрольную рентгенографию в положении свободного виса на гравитационной раме. Каждые 7 дней осуществляли замеры расстояния между остистыми отростками 7 шейного и 1 крестцового позвонков (дистанция Макарова) в положении свободного виса на гравитаци-

онной раме. Вертикальное вытяжение позвоночника, как способ предоперационной подготовки заканчивали, когда время свободного виса составляла более 10 минут и величина дистанции Макарова не изменялась. Одновременно с вытяжением позвоночника больные проходили курс физиотерапии, массажа, лечебной гимнастики. Для оценки эффективности вытяжения позвоночника больные разделены на группы по степени тяжести сколиоза.

При 3 степени сколиоза средний угол деформации составил 53,2°, а средняя величина мобильность основной дуги при применении вертикального вытяжения до 47,2% (25,1°).

При 4 степени сколиоза средний угол деформации основной дуги составил 73,4°, а средняя величина мобильности 17,2%

(12,6 °). Вытяжение позвоночника увеличило мобильность основной дуги деформации в среднем до 52% (38,2 °). При грубых сколиотических деформациях (с углом основной дуги искривления 90 ° и более) средний угол основной дуги составил 119,3 °, а средняя величина и угол мобильности 9,4% и 11,2 °.

Оперативное вмешательство производили под общим обезболиванием со специальной укладкой больного на операционном столе, когда по обеим сторонам грудной клетки укладывали силиконовые подставки, чтобы живот больного не касался операционного стола. Для изучения результатов лечения были применены клинический и рентгеноло-

гический методы исследования. У пациентов с деформацией 90° и более градусов учитывая сложные анатомические изменения позвоночного столба, сформировавшуюся сколиотическую деформацию грудной клетки, выраженный торсионно-ротационный компонент, что затрудняет интерпретацию рентгенологических данных, выполняли компьютерную томографию (39 пациентов). Для выполнения операции использовали стандартный инструментарий и эндокорректор фирмы Medtronic: CDH Legacy 5.5- система стабилизации позвоночника. В качестве опорных элементов использовали моно- и полиаксиальные винты (рисунок 2).

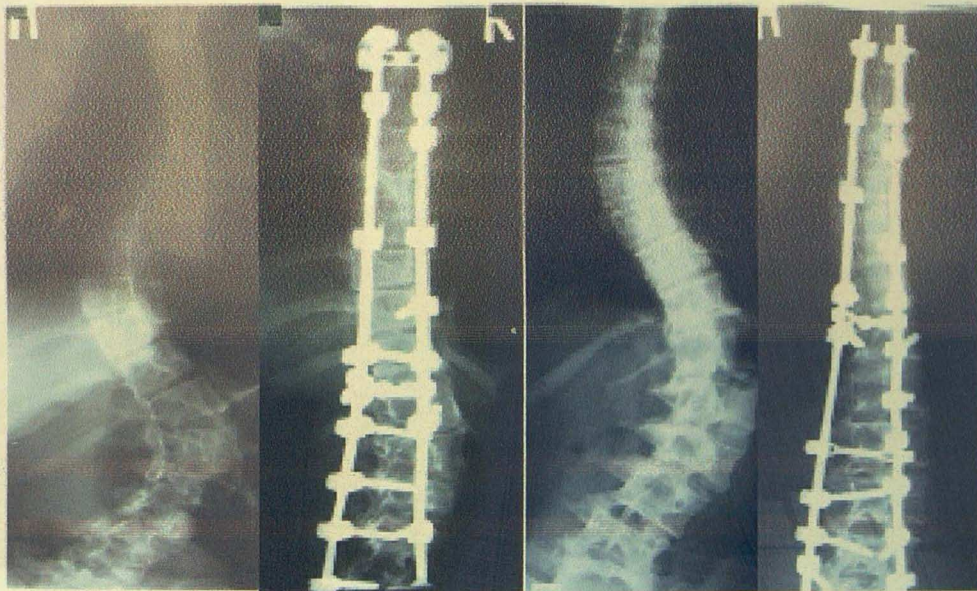


Рисунок 2 - Используемые винты

## РЕЗУЛЬТАТЫ И ИХ ОБСУЖДЕНИЕ

Все больные с 3 и 4 степенью сколиотической деформации прошли курс предоперационной подготовки, включая вертикальное вытяжение, с целью повышения мобильности позвоночного столба.

Все операции выполнены в один этап. Выполнялось скелетирование заднего отдела позвоночного столба на необходимом протяжении. Обнажались корни дужек, в которые после предварительной маркировки каждого позвонка вводились винты (как наиболее прочного анатомического образования) в тело позвонка. Выполнялся интраоперационный ЭОП-кон-

троль положения винтов: винт должен входить в тело на 50%-80% параллельно замыкательным пластинам позвонков (рисунок 3).

Обязателен Wake up test или нейрофизиологическое сопровождение для определения наличия неврологической симптоматики. Производим выравнивание головок винтов: хотя мультиаксиальные винты способны нивелировать некоторую асимметрию, желательно регулировать высотостояния их головок таким образом, чтобы головки выстраивались в плавную лордотическую кривую. Далее формируем кривизну стержней и укладываем их в кроны винтов.

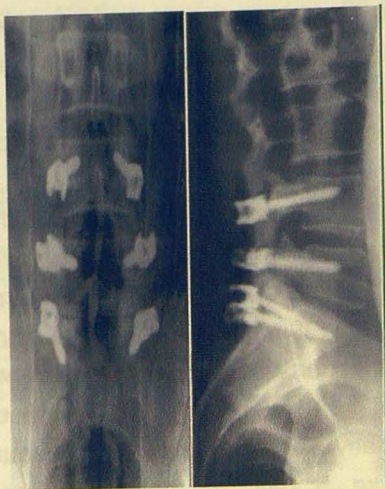


Рисунок 3 - Интраоперационный контроль положения винтов

Если стержень свободно ложится на дно головки винта, гайка может быть закручена. Если стержень выстоит над головкой винта, рекомендуется использовать редуктор стержня Veale для упрощения установки гайки. Если для внедрения стержня в головку гайки требуется незначительное усилие, используется рокер. После установки стержней производится их блокирование. Количество опорных элементов вовлекаемых в зону задней инструментации зависело от степени выраженности сколиотической деформации и ее протяженности (от 10 до 30 винтов) (рисунок 4).

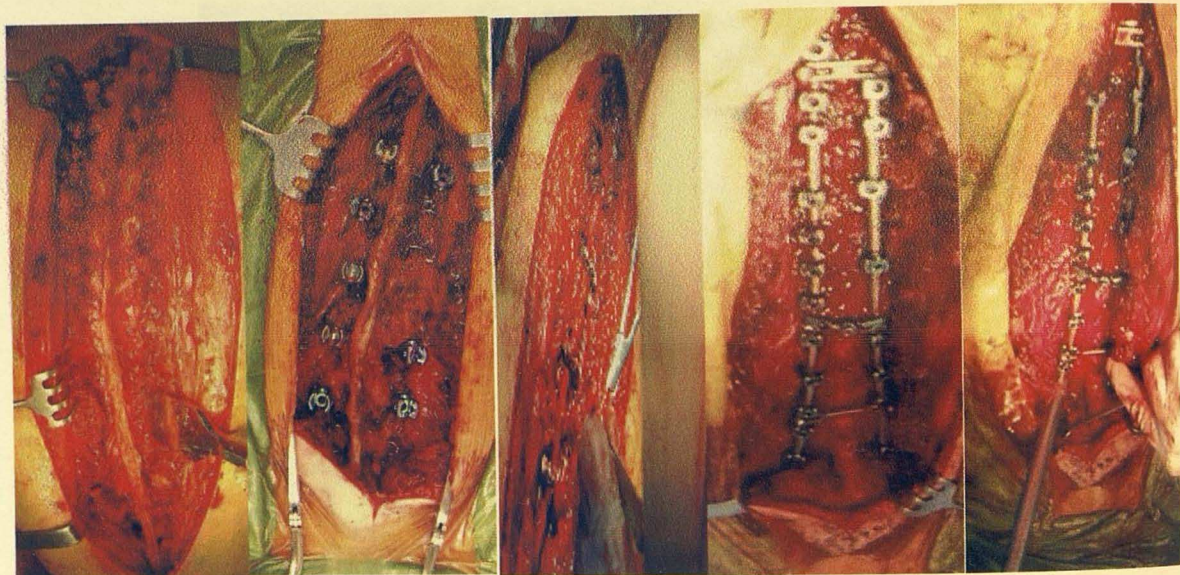


Рисунок 4 - Этапы оперативного вмешательства

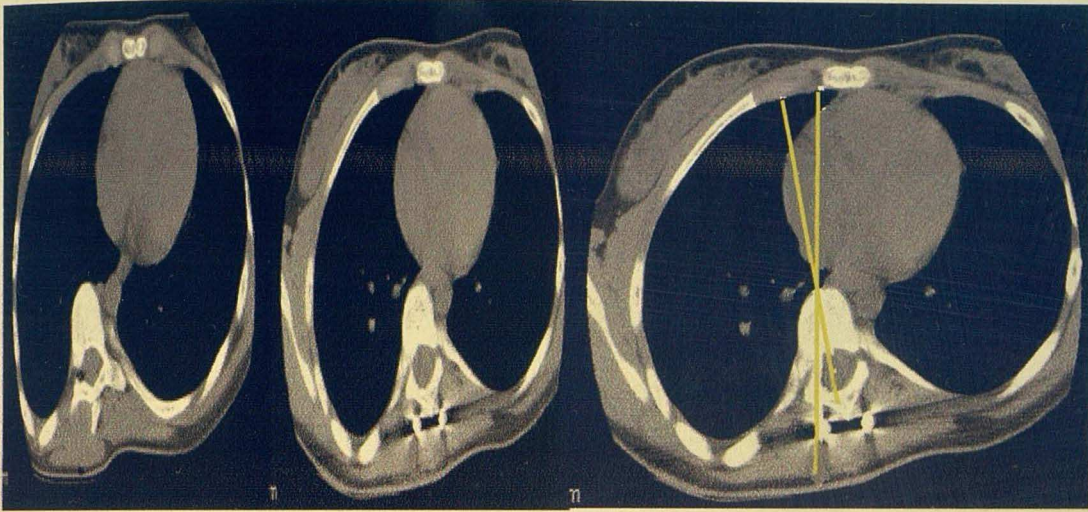
Все хирургические вмешательства выполняли только из дорсального доступа с применением деротационного воздействия на апикальную зону. В ходе хирургического вмешательства применяли различные методики планирования и установки опорных элементов металлоконструкции, но во всех случаях опорные элементы с вогнутой и выпуклой сторон фиксировали апикальную зону. Деротационный маневр производился на стержне путем деротации стержня по вогнутой стороне на  $90^\circ$  и одновременным прямым деротационным воздействием на апикальную зону специализированным инструментарием-деротатором VCM.

При применении данной методики меняется ось ротации, что позволяет получить так

называемую истинную деротацию. Данная методика планирования опорных элементов и интраоперационного исправления деформации позволяет достичь хорошей коррекции, истинной деротации и сохранить достигнутый результат в отдаленные сроки наблюдения (рисунок 5). В качестве клинического примера одноэтапной коррекции приводим данные пациентки С. 15 лет (рисунки 6,7). Идиопатический, прогрессирующий S-образный сколиоз IV степени. Угол грудной дуги  $112^\circ$ , поясничной дуги  $61^\circ$ , угол ротации Th8 позвонка  $40^\circ$ , L3 позвонка  $35^\circ$ . Индекс мобильности 0,82. Тест Риссера-3. Больной выполнена одноэтапная коррекция сколиотической деформации с использованием винтов фирмы Medtronic: CDH Legacy 5.5. Учитывая грубую

деформацию использованы полиаксиальные винты. После установки стержней выполнена апикальная деротация деротатором VCM. Коррекция фронтальной деформации грудной дуги 73° (65,2%), поясничной 47° (77,1%),

коррекция ротации апикального позвонка грудной дуги 14° (35%), поясничной дуги - 10° (28,6%). Баланс надплечий, туловища и перекос таза после операции восстановлены.



а

б

Рисунок 5 - Больная К., 15 лет. Идиопатический, прогрессирующий, С-образный сколиоз IV степени: ротация апикального позвонка методом S.Aaro и M.Dahlborn - 21° а) до операции; б) после операции

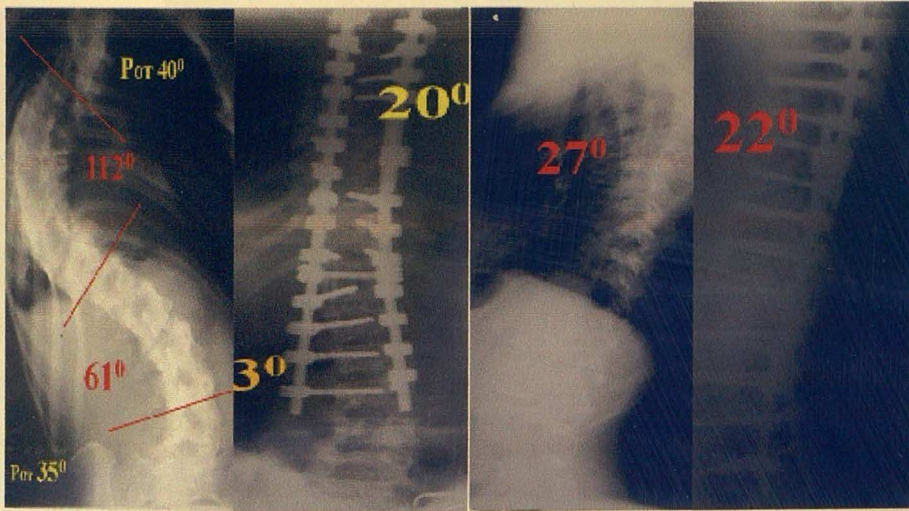


Рисунок 6 - Рентгенограммы пациентки С 15 лет до и после операции-задней инструментации полиаксиальными винтами фирмы Medtronic: CDH Legacy 5.5

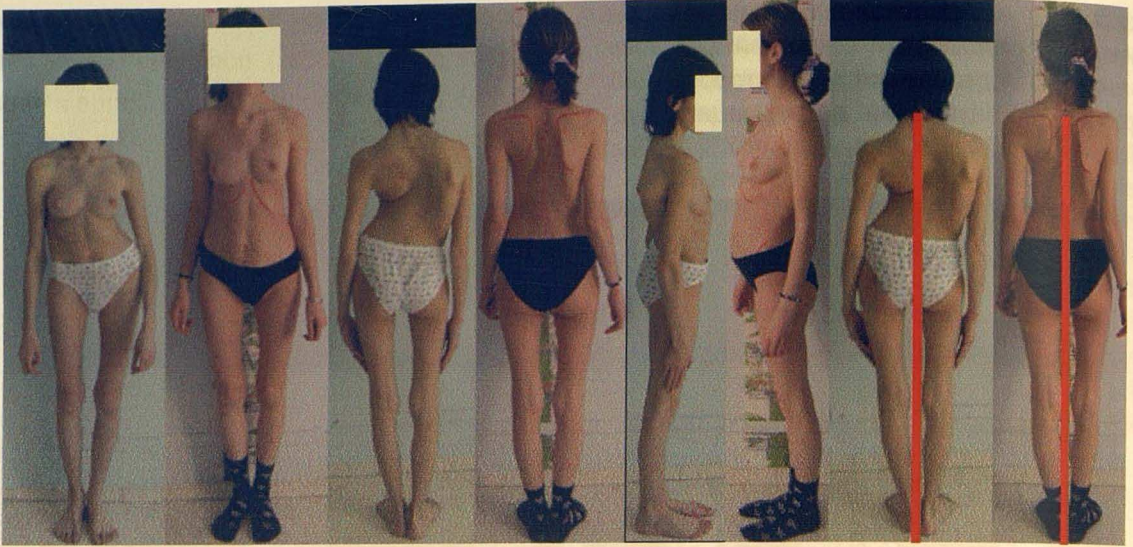


Рисунок 7 - Внешний вид пациентки С., 15 лет, до и после операции

Продолжительность лечения в стационаре составила, в зависимости от степени тяжести сколиотической деформации и объема оперативной коррекции, от 7 до 10 дней. На второй день больные после одноэтапной операции садились в постели, на третий ходили, а по снятию швов выписывались из стационара

ра под наблюдение врача. Для иллюстрации коррекции деформации позвоночника в 85° приводим данные больной Р., 17 лет. Больной выполнена одноэтапная операция с использованием транспедикулярной системы, остаточный угол деформации составил 17° (рисунок 8).

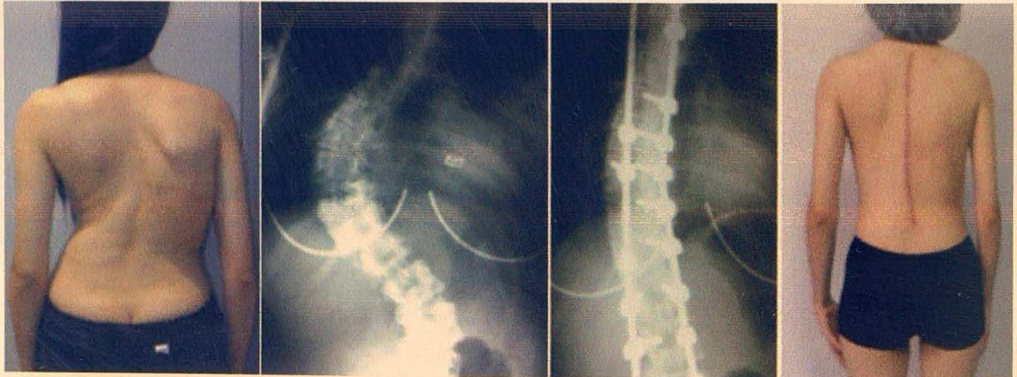


Рисунок 8 - Больная Р., 17 лет: а внешний вид до лечения; рентгенограммы грудно-поясничного отдела позвоночника

Система внутренней транспедикулярной фиксации Медтроник применена у 73 больных идиопатическим сколиозом в возрасте 10-22 лет. В зависимости от величины деформации методика оперативного вмешательства претерпевала изменения, которые касались количества вводимых винтов, включаемых в заднюю инструментацию блоков, протяженности фиксации и некоторых других особенностей. Критерием для выполнения одноэтапной коррекции была возможность

устранения деформации определяемая во время вертикального вытяжения на гравитационной раме, что позволяет прогнозировать вероятную коррекцию сколиотической деформации и профилактику неврологических осложнений. Приемлемым вариантом выполнения одноэтапных операция является мобильность позвоночника при исходной величине 40-60° не менее, чем на 20-30°, при исходной в 60-90° не менее чем на 40-50° и не менее 50-60° при сколиозах в 90° и более

градусов. При недостаточной коррекции деформации во время тракции следует ставить вопрос о двухэтапной операции.

Для иллюстрации коррекции деформации позвоночника в 41° приводим данные больной К., 16 лет. Больной выполнена одноэтапная операция, остаточный угол деформации составил 5° (рисунок 9).

У больной З., 15 лет, (рисунок 10) с величиной деформации в 128° также выполнена одноэтапная операция,

поскольку во время тракционной рентгенографии получен хороший коррекционный эффект. Сколиотическая деформация у данной больной, выявленная в 11 лет, за три года деформация прогрессировала до губой. На рисунке 10 представлены рентгенограммы больной до операции и после операции.

Отдаленные результаты лечения были изучены в срок от одного года до трех лет (рисунок 10,11).

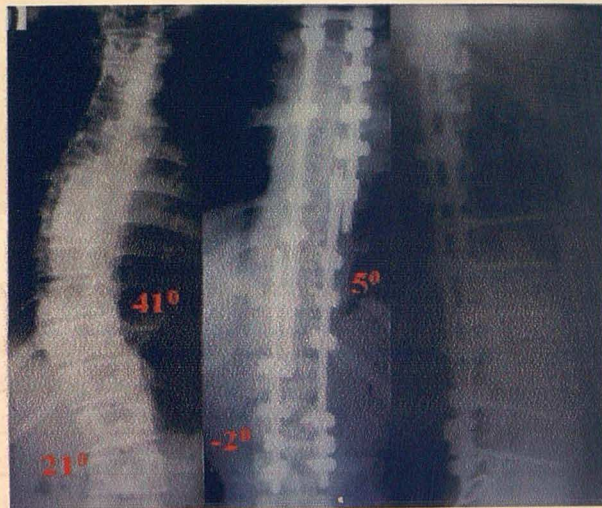


Рисунок 9 - Рентгенограммы пациентки К. 16 лет

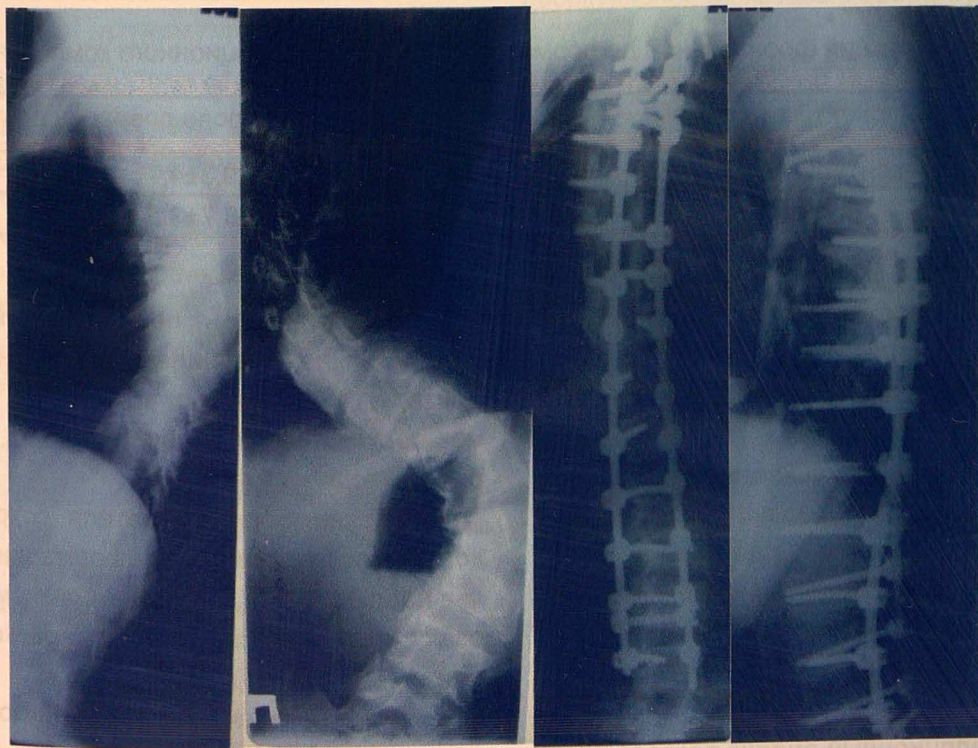


Рисунок 10 - Рентгенограммы пациентки З., 15 лет, до и через 2 года после операции



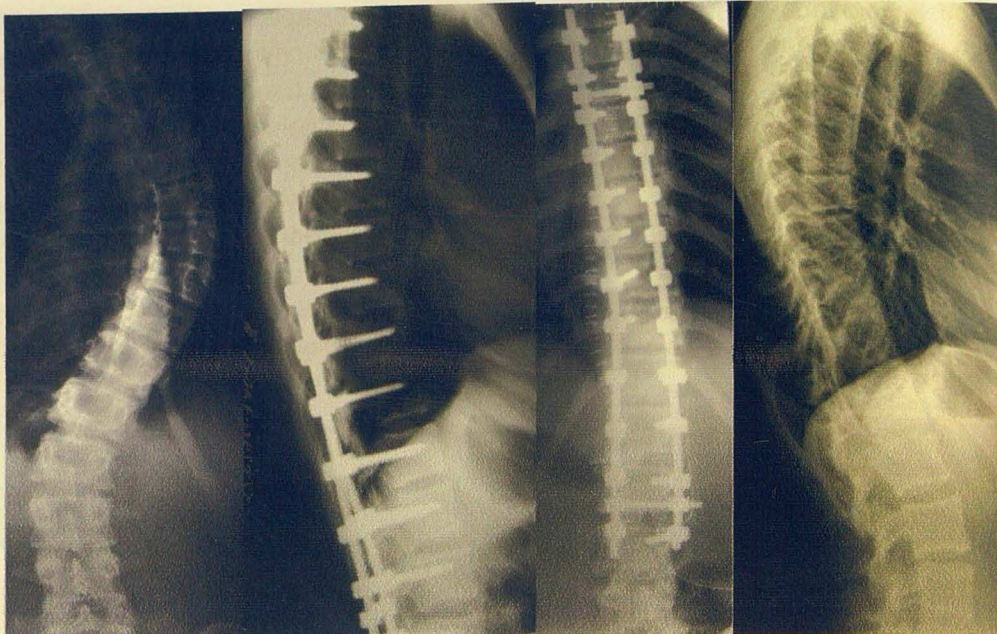


Рисунок 11 - Пациентка В. , 17 лет. Идиопатический сколиоз грудного отдела 4 степени. Рентгенограммы до операции и через 3 года после операции

Таблица 2 - Распределение больных по величине угла деформации до и после операции

Группы больных	До операции	После операции
40-60°	48,4±8,3	9,5±1,34
61-90°	80,4±10,3	17,0±3,1
Более 90°	111,8±10,0	31±4,4

Таблица 3 - Коррекция фронтальной деформации и торсионно-ротационного компонента

Компоненты сколиоза	Коррекция после операции в %
Фронтальная дуга	89,3±4,7
Ротация	56,7±3,5

В таблицах 2 и 3 представлены данные о величине сколиотической деформации до и после устранения деформации. На основании полученных результатов, следует, что:

- сохранение, улучшение и потеря коррекции варьируются в зависимости от типа и степени сколиотической деформации;

- количество пациентов с сохранением достигнутой коррекции имеют тенденцию к увеличению по истечении времени прошедшего после операции;

- корреляционный анализ показал сильную прямую связь  $r=+0,87$ , между сохранением фронтальной коррекции и временем

после операции;

- средний процент пациентов, у которых коррекция не изменилась по сравнению с достигнутой после операции, через 6 месяцев составил 30,8%, через год - 53,1%, через три года - 77,48%;

- зависимости показателя сохранения коррекции от степени деформации и сроков наблюдения при С- и S-образном сколиозах, статистически достоверной корреляции не выявлено ( $p>0,05$ );

- среднее значение встречаемости сохранения коррекции составило 43% независимо от типа сколиоза;

- следовательно сохранение результатов

коррекции фронтальной деформации зависит от сроков после операции и типа деформации, но не зависит от ее исходной степени.

По мере увеличения времени, прошедшего после операции, количество пациентов, у которых коррекция изменилась (увеличилась или уменьшилась), снижается.

Осложнений, связанных с воспалительными процессами, переломами корректоров не отмечено. Косметический и функциональный результат лечения удовлетворял всех больных.

## ЗАКЛЮЧЕНИЕ

Таким образом, метод внутренней транспедикулярной фиксации с использованием эндокорректоров фирмы Medtronic: CDH Legacy 5.5. позволяет выбрать дифференцированный подход к лечению больных с сколиотическими деформациями различной степени тяжести, а современная система транспедикулярной инструментации позвоночника позволяют устранять самые тяжелые деформации позвоночника с хорошими отдаленными результатами.

## ЛИТЕРАТУРА

1. Михайловский М.В. Этапы развития вертебральной хирургии: исторический экскурс // Хирургия позвоночника. - 2004. - № 1. - С. 10-24.

2. Ветрилэ С.Т., Кисель А.А., Кулешов А.А. Оценка эффективности одноэтапной хирургической коррекции сколиотической деформации позвоночника инструментарием Cotrel – Dubousset // Вестн. травматол. ортопед. им. Н. Н. Приорова. - 2004. - № 4. - С. 58–68.

3. Ветрилэ С.Т. Оптимальные методы лечения тяжелых ригидных форм сколиоза // Вестн. травматол. ортопед. им. Н.Н. Приорова. - 2006. - № 1. - С. 63–70.

4. Поздникин Ю.И. Хирургическое лечение сколиоза у детей и подростков // Травматология и ортопедия России. - 2002. - № 3. - С. 66–69.

5. Lehman R.A. Operative treatment of adolescent idiopathic scoliosis with posterior pedicle screw-only constructs: minimum three-year follow-up of one hundred fourteen cases Jr. // Spine. - 2008. - Vol. 33, № 14. - P. 1598-1604.

6. Lenke L.G. Lenke classification system of adolescent idiopathic scoliosis: treatment recommendations // Instr. Course Lect. - 2005. - №54. - P. 537-542.

7. Nepple J.J., Lenke L.G. Severe idiopathic scoliosis with respiratory insufficiency treated with preoperative traction and staged antero-posterior spinal fusion with a 2-level apical vertebrectomy // Spine J. - 2009. - Vol. 9, №7. - P. e9-e13.

8. Upa-sani V.V. Adolescent idiopathic scoliosis patients report increased pain at five years compared with two years after surgical treatment // Spine.- 2008. - Vol. 33, № 10. - P. 1107-1112.

9. Зейналов Ю. Лечение идиопатического сколиоза методом внутренней транспедикулярной фиксации // Гений Ортопедии. - 2010. - №1. - С.44-48.

10. Михайловский М.В. Современная концепция раннего выявления и лечения идиопатического сколиоза // Вестн. травматол. ортопед. им. Н. Н. Приорова. - 2003. - № 1. - С. 3–10.

11. Lenke L.G. The Lenke classification system of operative adolescent idiopathic scoliosis // Neurosurg. Clin. N. Am. - 2007. - Vol. 18, № 2.- P. 199-206.

12. Miyajji F. Is the lumbar modifier useful in surgical decision making: defining two distinct Lenke 1A curve patterns // Spine. - 2008. - Vol. 33, № 23. - P. 2545-2551.

13. Aaro S., Dahlborn M. The longitudinal axis rotation of the apical vertebra, the vertebral, spinal and rib cage deformity in idiopathic scoliosis studied by CT. // Spine. - 1981. - Vol. 6. - P. 567-572.