

ISSN 1684-9280

**Травматология**  
**ЖӘНЕ**  
**Ортопедия**

## НОВЫЕ ТЕХНОЛОГИИ

УДК 616.717.2 - 001.6 - 089.2

### УСОВЕРШЕНСТВОВАННЫЙ СПОСОБ ЛЕЧЕНИЯ ВЫВИХА АКРОМИАЛЬНОГО КОНЦА КЛЮЧИЦЫ

А.Ж. АБДРАХМАНОВ, М.ТАБИЛЬМАЖИНОВ, М.Д. АЛИМЖАНОВ

Казахская государственная медицинская академия. Астана

Ұсынылатын қарапайым, тигізетін жергілікті жарақаты аз әдісті авторлар 15 науқаста қолданған, ал емнің тиімділігі математикалық тұрғыдан негізделген.

Suggested authors on 15 patients use simple, less traumatic way, and effectiveness of treatment is grounded (founded) mathematically.

В нашей клинике за период с 1997-2002 г.г. пролечено 42 пациента с полным вывихом акромиального конца ключицы, что составляет 1,1-1,3 % от пролеченных в стационаре больных. Среди пациентов преобладали лица трудоспособного, активного возраста от 20 до 45 лет, преимущественно мужчины (39 мужчин и 3 женщин). Вывихи возникали при воздействии не прямых травмирующих сил на плечевой сустав и надплечье. Из 6 прооперированных больных, 4 больным произведена лавсанопластика по Беннелю; 2- пластика по Каплан-Уоткинсу. 21 пациенту лечение проводилось на аппарате О.И.Циха с помощью проведения спиц через ключицу, доминирующего в лечебной практике нашего региона.

Однако при данной методике наблюдались следующие недостатки и осложнения: прорезывание спиц в ключице (при их недостаточно точном проведении), перерастяжение кожи и мягких тканей при натяжении спиц на дуге, пролежни, боли, а также остеомиелит ключицы.

Нами разработан новый способ лечения, на который получено положительное решение о выдаче предварительного патента на изобретение "Закрытый способ лечения вывиха акромиального конца ключицы", заявка № 2002 /0071.1 от 24.01.2002. Используемое устройство для лечения представлено на (рис. 1).

Устройство состоит из латеральной спицы (1) и параллельной ей медиальной спицы (2), концы обеих спиц закреплены на опорной полудуге (3). Спица (4) с упорной площадкой, соединена с полудугой (3) посредством консольной приставки. В отличие от известного способа О.И. Циха, проведение латеральной (1) и медиальной спиц (2) через акромиальный конец ключицы (А) производится внекостно. Латеральная спица (1) проводится по касательной над ключицей, а медиальная спица (2) под ключицей. При повороте полудуги (3) с закрепленными на ней указанными спицами вокруг них возникает пара сил, позволяющая вернуть ключицу в первоначальное нормальное состояние. Опорную полудугу (3) через консольную приставку соединяют со спицей (4), проведенной через акромион (Б) лопаточной кости снизу вверх, и имеющей снизу упорную площадку. Она удерживает в необходимом фиксированном положении полудугу(3). Возможная миграция спиц предупреждается тем, что при натяжении и развороте полудуги ключица ущемляется между спицами.

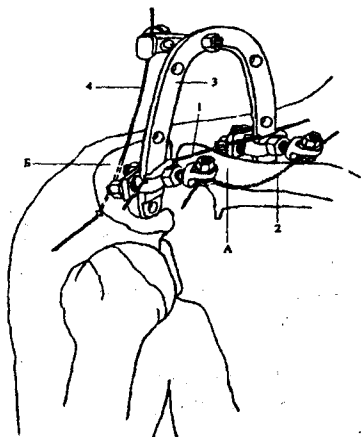


Рис.1

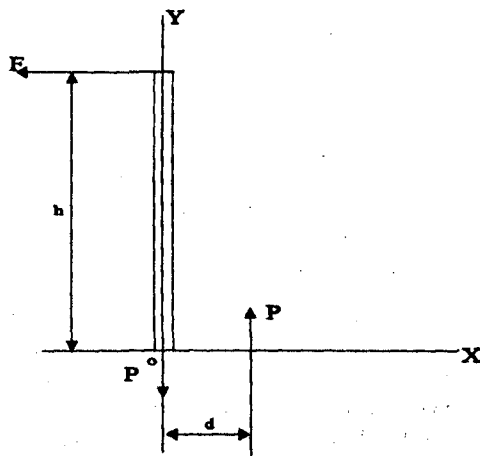


Рис.2

Из условия равновесия сил (рис.2), действующих на ключицу для ее фиксированного положения, можно определить необходимое силовое воздействие:

$$S M_0 (F) = 0;$$

$$F \cdot h - P \cdot d = 0, \quad (1)$$

$$\text{отсюда: } F \cdot h = P \cdot d \quad (2)$$

где  $F$  = сила действующая на полудугу;

$P$  = сила необходимая для вправления ключицы.

Силу  $F$  можно определить экспериментально, посредством динамометра. Следовательно силу  $P$  необходимую для вправления ключицы находят из (2), как:

$$P = \frac{F \cdot h}{d} \quad (3)$$

Если например расстояние между спицами  $d = 0,02$  м., высота полудуги  $h = 0,08$  м., сила действующая на полудугу  $F = 4$ Н, то необходимая сила для вправления ключицы равно:

$$P = \frac{4 \text{Н} \cdot 0,08 \text{ м}}{0,02} = 16 \text{ Н}$$

В результате использования данного устройства силу необходимую для вправления ключицы можно снизить в несколько раз.

Больной Б., 44 года, история болезни № 6498, поступил 18 июня 2001 г. с диагнозом: закрытый полный вывих акромиального конца ключицы слева. Ход операции: В положении больного сидя, под местной

анестезией, через акромиальный конец ключицы в сагитальной плоскости внекостно, тангенциально провели две параллельные спицы. Латеральная спица была натянута, так как ее натяжение во-первых, предупреждает возможное западение спицы в акромиальное ключичное сочленение, во вторых предупреждает смещение полудуги вниз и возможное их давление на мягкие ткани. Медиальная спица фиксировалась в полудуге без натяжения, для обеспечения шатрового эффекта, повышающего стабильность, и также предупреждение давления полудуги на мягкие ткани. Устраняли вывих разворотом полудуги и фиксацией ее к спице с упорной площадкой, проведенной через акромиальный отросток лопаточной кости, снизу вверх, сзади наперед. В течение пяти недель находился на аппаратном лечении. Получал физиолечение, лечебную физкультуру левого плечевого сустава. Через семь недель трудоспособность восстановилась полностью.

Предлагаемый способ использован у 15 пациентов. У одного пациента после снятия аппарата наступил рецидив вывиха акромиального конца ключицы. Причиной рецидива послужило повреждение по типу "кожуры банана" с интерпозицией надкостницы. Таким образом, наш способ лечения прост в исполнении, менее травматичен, сокращает время операции. Больные хорошо переносят манипуляцию, исчезает опасность возникновения остеомиелита кости и прорезывания спиц через ключицу, послеоперационный болевой синдром менее выражен. Применение данного способа можно широко использовать в травматологических пунктах и в условиях амбулатории, так как стандартные детали из набора аппарата Илизарова имеются во всех травматологических отделениях.