


ISSN 1684-9280

# Травматология ЖӘНЕ Ортопедия

Специальный выпуск



2/2003

## ЛЕЧЕНИЕ БОЛЬНЫХ С ВЕРТЕЛЬНЫМИ ПЕРЕЛОМАМИ БЕДРА НОВЫМ УСТРОЙСТВОМ

Н.Д.БАТПЕНОВ., К.Т.ОСПАНОВ., В.Д.СЕРИКБАЕВ, С.Б.СМАКОВ

Научно-исследовательский институт травматологии и ортопедии, Астана

Ортан жіліктің ұршық аймағындағы сынығын хирургиялық емдеу нәтижелерін жақсарту барысында диафизарлы бөлігі бар арнайы бекіткіш ұсынылып, клиникада қолданылды, 17 науқаста жақсы анатомо-функционалды нәтиже алынды.

For surgical treatment of throchanter fractures of femur are achevid and used the pins-rod fixator with diaphis plate.

Device are used in 17 patient with anatomical and functional good results.

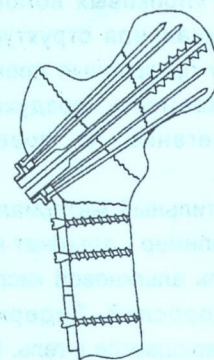
Переломы вертельной области составляют 2% - 17% всех переломов опорно-двигательного аппарата и 17% - 43% -бедренной кости (Лирцман В.М., 1972; Каплан А.В., 1977; Дофеев Ю.Н., 1996). По данным статистики происходит ежегодное увеличение населения на 2%, что в свою очередь приводит к росту числа переломов проксимального отдела бедренной кости на 6-10% (W.A.Wallac, 1983).

Лечение больных с вертельными переломами, несмотря на совершенствование методов остеосинтеза, появление новых устройств и фиксаторов остается одной из сложных и актуальных проблем современной травматологии. Сложность лечения больных с данной патологией обусловлена особенностями биомеханики такого рода повреждений, преклонным возрастом пациентов, сопутствующей патологией. Консервативный метод лечения сопровождается длительным постельным режимом, что зачастую приводит к декомпенсации функции органов и развитию осложнений. Поэтому для избежания гипостатических осложнений, ранней активизации больного, восстановления опороспособности конечности в ближайший период после травмы в последние годы чаще стал применяться оперативный метод лечения.

С целью улучшения результатов хирургического лечения больных с вертельными переломами бедренной кости нами разработан новый спице-стержневой фиксатор с диафизарной накладкой (положительное решение о выдаче предпатента №2002/0948 от 18.07.2002).

Фиксатор представляет собой канюлированный стержень, на одном конце которого имеется втулка с метрической резьбой, на противоположном - резьба для спонгиозной кости (рис. 1).

Устройство снабжено диафизарной накладкой, которая имеет отверстия под крепежные винты. Проксимальный конец накладки расположен под углом и имеет центральное отверстие,



**Рис.1 Устройство для остеосинтеза  
вертельных переломов бедренной кости**

соответствующее диаметру канюлированного стержня, и периферические отверстия, где размещаются спицы. Прижимной элемент, который выполнен в виде фигурной гайки, устанавливается на втулке стержня посредством резьбового соединения и контактирует с крепежными концами спиц.

### Методика применения устройства.

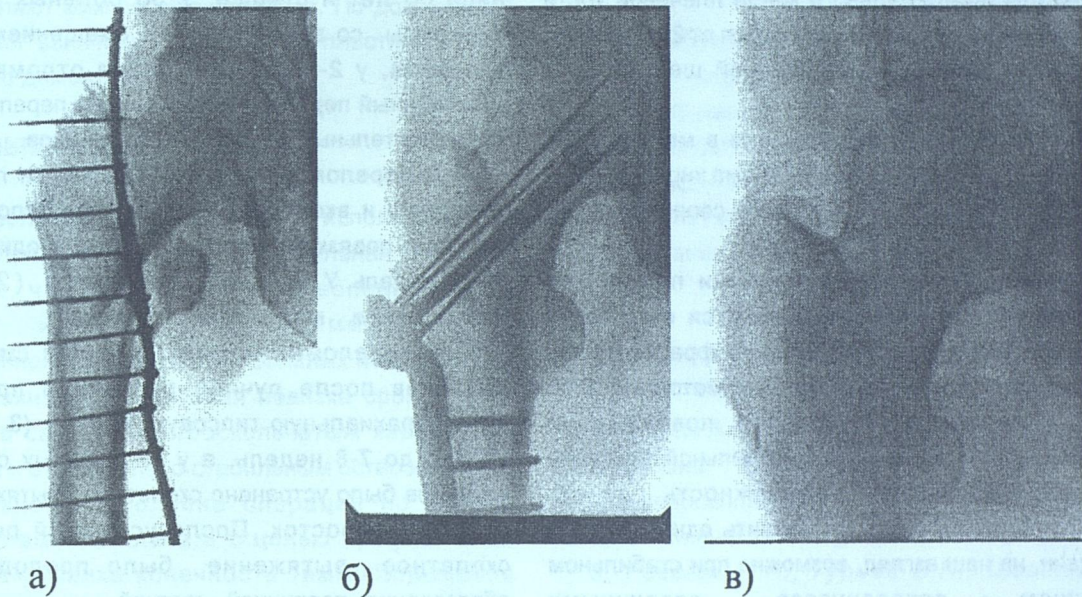
На ортопедическом столе проводят закрытую репозицию перелома. В подвертельной области производят разрез кожи и подлежащих тканей, обнажают бедренную кость. По центральной осевой линии шейки и головки бедренной кости под контролем ЭОП вводят направляющую спицу. По спице канюлированным сверлом в головке и шейке бедра формируют канал, обрабатывают метчиком, затем ввинчивают канюлированный стержень. На выступающую часть стержня устанавливают диафизарную накладку, которую при помощи винтов фиксируют к диафизу бедренной кости. Через периферические отверстия накладки, которые выполняют роль направлятеля, расходящимся пучком вводят 6 спиц. Концы спиц коротко скручивают, загибают и крепежные концы их фиксируют прижимной гайкой, расположенной на втулке фиксатора. Рану дренируют, послойно зашивают.

С целью предупреждения послеоперационных гнойных осложнений интраоперационно больному производили внутривенное введение антибиотиков широкого спектра действия, для профилактики тромбоэмболических осложнений в течение 5-7 дней после оперативного вмешательства назначали фраксипарин.

В раннем послеоперационном периоде проводили пассивную разработку движений суставов нижней конечности на реверсионной шине (положительное решение о выдаче предпатента №1-2-147 от 18.03.2003). Больных активизировали и разрешали ходьбу с костылями без нагрузки на поврежденную конечность на 2-ой - 5-ый день после операции, на 12-14 сутки выписывали на амбулаторное лечение. Через 2,4,6 месяцев проводили клинко-рентгенологическое обследование больного. Фиксатор удаляли через 1-1,5 года с момента операции.

В качестве иллюстрации приводим клинический пример.

Больная Ц., 76 лет, поступила в НИИТО 12.02.2002г. через 1 час после падения. После клинко-рентгенологического обследования выставлен диагноз: закрытый чрезвертельный варусный перелом правой бедренной кости. В отделении наложено скелетное вытяжение. На контрольной рентгенограмме стояние костных отломков неудовлетворительное. На 5-е сутки после поступления выполнена операция остеосинтез правого бедра спице-стержневым фиксатором с диафизарной накладкой. Осмотрена через 5 мес.: жалоб нет, ходит без дополнительных средств опоры. Через 1 год после операции произведено удаление металлоконструкции (рис. 2).



**Рис.2 Фоторентгенограммы больной Ц.:**

- а) при поступлении,**
- б) после остеосинтеза,**
- в) после удаления фиксатора.**

Устройство применено у 17 больных с вертельными переломами с хорошими отдаленными анатомическими и функциональными результатами.

Таким образом, разработанный фиксатор для

остеосинтеза вертельного перелома бедренной кости обеспечивает межотломковую компрессию, стабильную фиксацию костных отломков, что позволяет рекомендовать его применение в клинической практике.