


ISSN 1684-9280

Травматология ЖӘНЕ Ортопедия



2/2008

РЕЗУЛЬТАТЫ ЭНДОПРОТЕЗИРОВАНИЯ КОЛЕННОГО СУСТАВА В НИИТО

Н.Д. БАТПЕНОВ, А.А. БЕЛОКОБЫЛОВ, К.Д. АШИМОВ,
В.Д. СЕРИКБАЕВ, Б.К. МАЛИК, А.С. ГАБДУЛЛИН

Научно-исследовательский институт травматологии и ортопедии, Астана

Мақалада ТОҒЗИ-ның эндопротездеу бөлімшесінде 2004-2008 жылдар аралығында 130 науқасқа тізе буынына жасалған эндопротездеудің нәтижелерінің сараптамалары көрсетіліп, науқастар келесі нозологиялар бойынша таралған: деформациялық остеоартрозы – 85 науқасқа (65,4%), ревматоидты артрит – 25 науқасқа (19,2%), жарақаттарды гонартроз – 11 науқасқа (8,5%), тізе буынан эндопротезінің тұрақ сезіні - 8 науқасқа (олар 5 науқаста бірінші рет операция басқа ауруханаларда жасалған болады) (6,1%), подагралық гонартрит – 1 науқасы (0,8%).

Олардін ішінде 33 ер адамдар, 97 әйелдер. Пациенттердің орташа жасы 54,7 жыл. Зерттелген топта 12 (9,2%) науқаста ерте және кеш асқынулар кездесті. Зерттелген топтағы емнің нәтижелері әлемдік орташа статистикалық мәліметтерге сәйкес.

This article gives an outcome analysis of 130 endoprosthesis replacement of knee joint at the endoprosthesis replacement department of Scientific Research Institute of traumatology and orthopedics During the 2004-2008 years. Here is the nosology allocation of patients: Osteoarthritis deformans – 85 patients (65, 4%), Pseudorheumatism - 25 patients (19,2%), Posttranslational gonarthrosis - 11 patients (8,5%), Instability of endoprosthesis of knee joint – 8 patients (5 of them have been initially operated in another hospitals) (6,1%), Podagral gonarthrosis – 1 patients (0,8%).

There were 97 female patients and 33 male ones. The average patient's age is 54,7. 12 patients (9,2%) from this group had early or delayed complications. The outcome of the treatment of this does not differ from overall average world data.

Современный уровень развития медицинских технологий позволяет успешно применять эндопротезирование как метод оперативного восстановления функции коленного сустава при самой различной патологии [1,2].

Эндопротезирование коленного сустава нашло

свое широкое применение в практике ортопедов значительно позднее, чем тазобедренного. К примеру, если в Голландии в 1996 году на 1000 артропластик тазобедренного сустава приходилось всего 150 коленного сустава (соотношение 6:1), то в 2005 году это соотношение было уже 4:3 (рисунок 1).

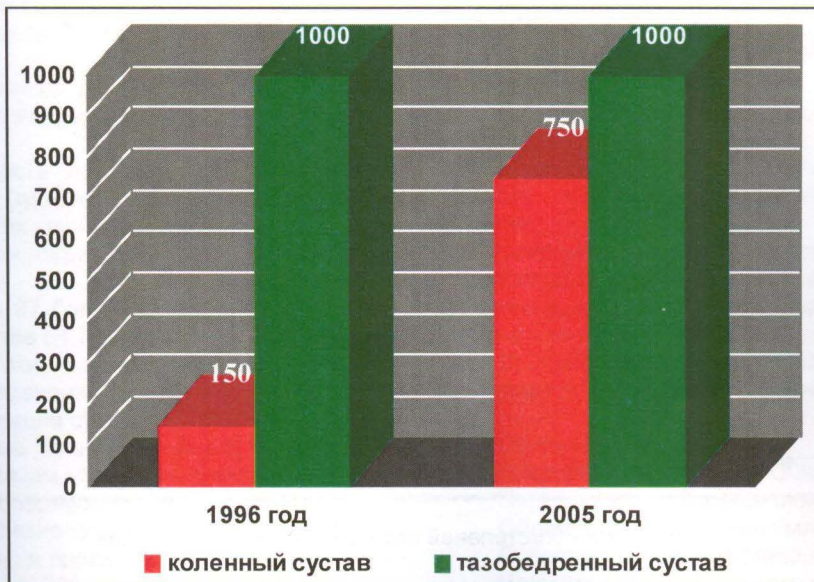


Рисунок 1 - Соотношение эндопротезирования коленного и тазобедренного сустава в Голландии

Почему в современной ортопедии имеет место такая тенденция? В первую очередь это связано с тем, что коленный сустав анатомически, и, главное, биомеханически значительно сложнее тазобедренного: он имеет очень сложную анатомическую конфигурацию и несет многогранную биомеханическую нагрузку. Поэтому успех эндопротезирования коленного сустава будет достигнут только тогда, когда имплантат будет максимально точно повторять функцию здорового сустава.

Коленный сустав имеет 6 так называемых степеней свободы [3] (рисунок 2). Поэтому создать такую конструкцию, которая бы наиболее точно повторяла естественную биомеханику, а также научиться ее правильно имплантировать, гораздо сложнее для коленного сустава, нежели тазобедренного.

Второй причиной меньшего количества имплантаций коленного сустава, на наш взгляд, является следующее: при одинаковой степени поражения в тазобедренном и коленном суставах, больные с по-

ражениями коленных суставов менее охотно соглашались на операцию.

При развитии коксартроза уже в ранних стадиях возникают контрактуры, порочные установки конечностей, относительное и абсолютное укорочение, развиваются компенсаторные кифосколиозы и т.д. То есть функция конечности страдает в значительной степени, а это вызывает большие бытовые, социальные проблемы. При гонартрозах это выражено меньшей степени и пациенты лучше адаптируются повседневной жизни.

Кроме того при патологии коленного сустава существует целый ряд альтернативных паллиативных вмешательств: санирующая артроскопия, различные виды корригирующих остеотомий, что позволяет на некоторое время облегчить состояние больного. На сегодняшний день можно говорить о том, что, в развитых странах соотношение эндопротезирования тазобедренных и коленных суставов уравнивается.

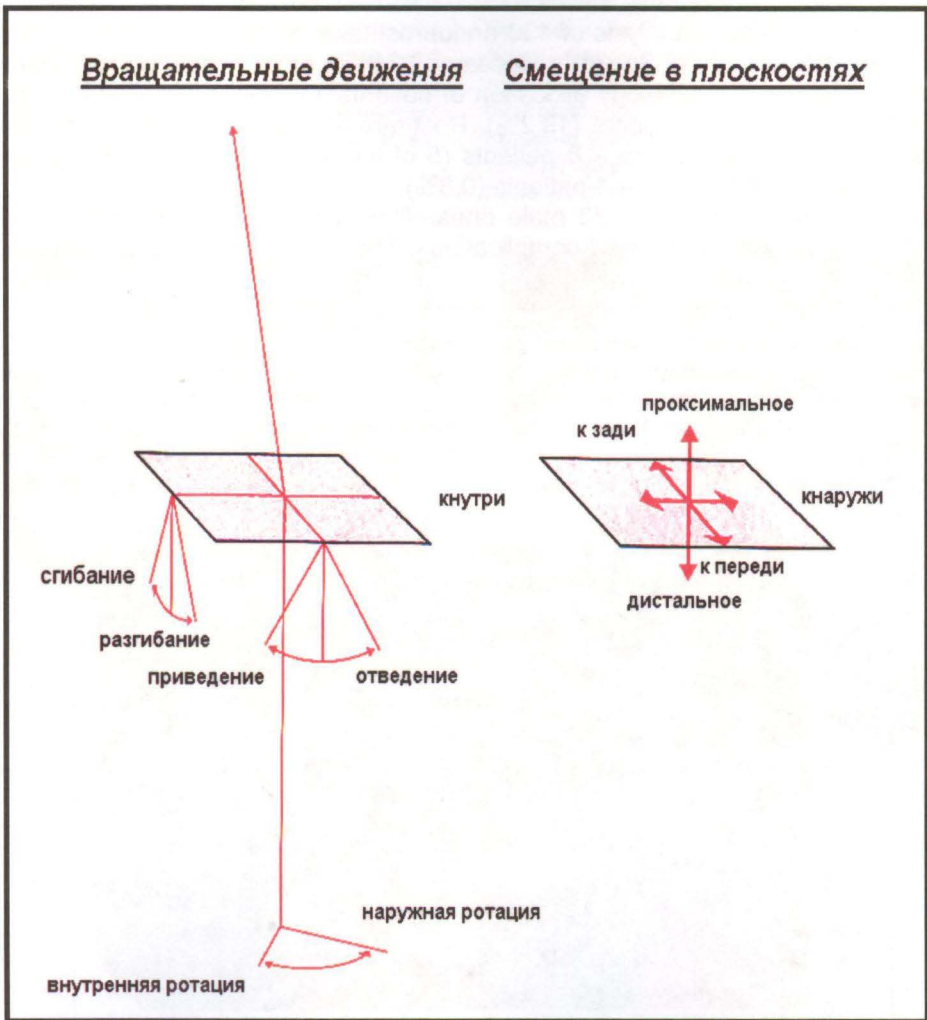


Рисунок 2 - 6 «степеней свободы» коленного сустава

По материалам симпозиума травматологов-ортопедов Германии 2006 года соотношение количества протезирований тазобедренного и коленного

суставов в 2005 году в США составляло 1:1, в Германии - 2:1 (рисунок 3).

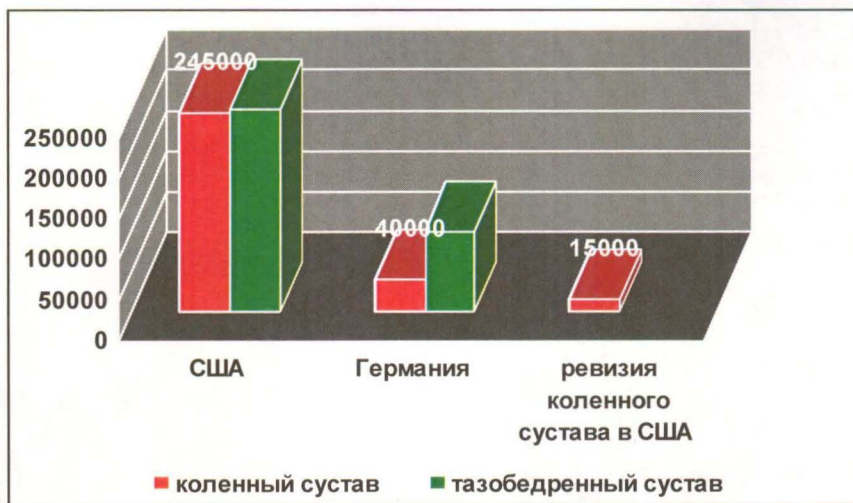

Рисунок 3 – Соотношение эндопротезирования коленного и тазобедренного сустава (2006 г.)

МАТЕРИАЛ И МЕТОДЫ

Нами проведен анализ 130 операций артропластики коленного сустава, выполненных в НИИ травматологии и ортопедии в период с 2003 по 2007 гг. В настоящий момент соотношение по эндопротезированию тазобедренного и коленного суставов составляет 8:1.

Показаниями для операции служили:

- сильные инвалидизирующие боли;
- ограничение подвижности сустава;
- деформация сустава (вальгус/варус);
- деструкция сустава высокой степени (рентгенологически);
- резистентность к терапевтическим мероприятиям;
- нестабильность коленного сустава.

Причиной этого являлись:

1. Деформирующий остеоартроз – у 85 больных (65,4%);
2. Ревматоидный артрит – у 25 больных (19,2%);
3. Посттравматический гонартроз – у 11 больных (8,5%);
4. Нестабильность эндопротеза коленного сустава – у 8 больных (из них 5 человек были первично оперированы в других клиниках) (6,1%);
5. Гонартроз подагрический – у 1 больного (0,8%).

Женщин было 97 больных, мужчин – 33. Средний возраст пациентов 54,7 года.

Проведение таких операций преследует 2 основные цели: 1) устранение или облегчение боли; 2) восстановление функции сустава.

Международные стандарты [4,5,6,7], предъявляемые, к эндопротезам коленного сустава, требуют, чтобы: сгибание в оперированном суставе составляло не менее 110°, физиологическая ротация большеберцовой кости была в пределах 13-15° при сгибании коленного сустава на 20°, физиологическое отведение и приведение голени было до 11°. Поэтому имплантаты коленного сустава должны:

1. Замещать поражённые структуры;
2. Сохранять здоровые структуры;
3. Восстанавливать физиологическую подвиж-

ность в суставе;

4. Применять принцип модульности при операции на коленном суставе;

5. Выдерживать оптимальные физиологические нагрузки;

6. Обладать относительно простотой оперативной техники;

7. Иметь биомеханическую износостойкость;

8. Иметь возможность замены компонентов без больших технических затруднений.

При проведении предоперационного планирования оценивали состояние и стабильность связочных структур, состояние мышечного аппарата, стиль жизни и запланированной активности пациента, от этого зависит выбор той или иной модели эндопротеза.

РЕЗУЛЬТАТЫ И ИХ ОБСУЖДЕНИЕ

В НИИ травматологии и ортопедии в основном применялись следующие имплантаты по международной классификации по сохранению связочного аппарата коленного сустава:

Сохраняющие заднюю крестообразную связку и обе коллатеральные связки – «LCS Complete», «LCS Universal» фирмы Де-Пью, «UPO» фирмы «ARGE», «GeniUs modulares Kniesystem» фирмы «Arge Implant»;

Сохраняющие только коллатеральные связки с компенсацией задней крестообразной связки (задней стабилизацией) – «PFC Sigma» фирмы Де-Пью, «CCI» фирмы «Implant Cast».

Противопоказаниями в общепринятой практике для эндопротезирования коленного сустава являются:

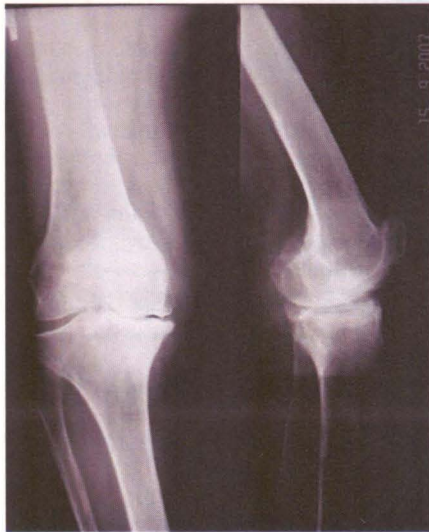- Острая инфекция сустава.
- Отсутствие функции M. Quadriceps.
- Парезы в непосредственной близости сустава.
- Обширные повреждения мягких тканей.
- Остеопороз высокой степени.
- Нарушения артериального кровообращения.

Большинство операций проводилось больным с деформирующим остеоартрозом коленного сустава III-IV степени, с варусно-вальгусными деформациями различной степени выраженности и ревматоидным артритом (84,6%).

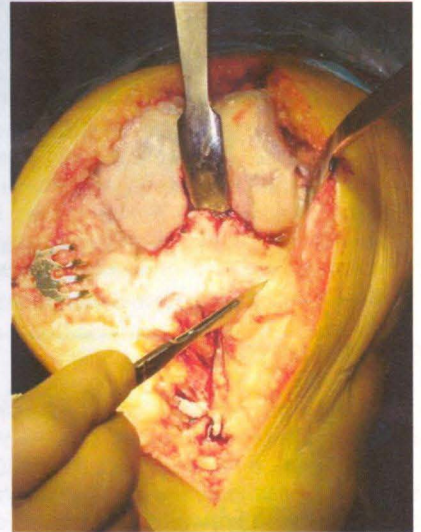
Клинический пример:

Больная П., 59 г., в 2006 году находилась на лечении с диагнозом: Двусторонний идиопатический гонартроз III-IV ст. НФС II-III степени. Считает себя больной в течение 15 лет, когда появились боли в обоих коленных суставах. Консервативное лечение с кратковременным эффектом. После предоперационной подготовки, проведено тотальное эндопротезиро-

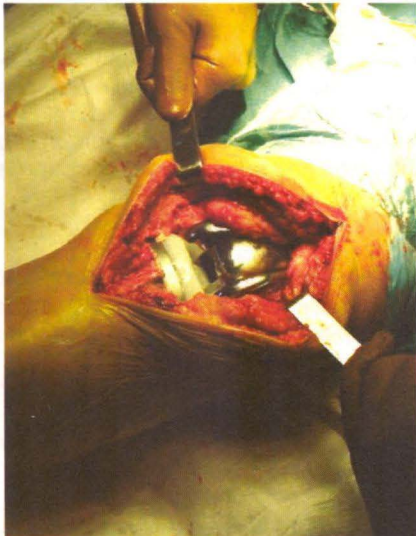вание правого коленного сустава имплантатом «LC Complete» фирмы Де-Пью. На рисунке 4 видно, как выглядят суставные поверхности бедренной и большеберцовой костей – отсутствие хряща, образование краевых остеофитов. Послеоперационный период без осложнений. Через 3 месяца функция правого коленного сустава восстановлена полностью.



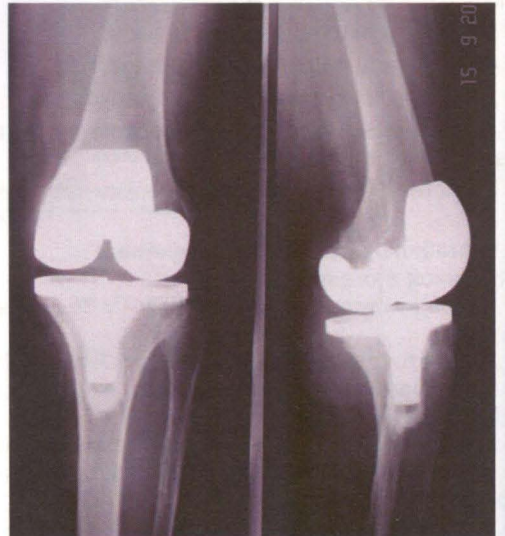
а)



б)



в)



г)

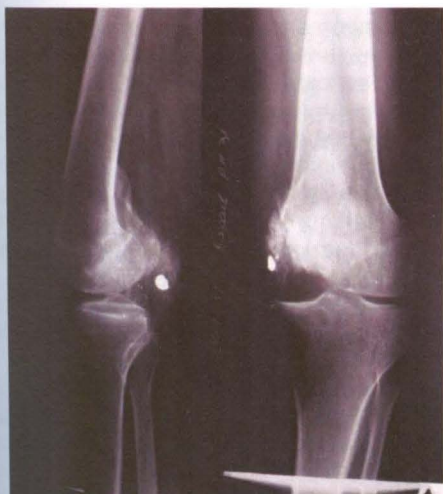Рисунок 4 – Фоторентгенограммы и этапы операции больной П., 59 лет, с диагнозом: Двусторонний идиопатический гонартроз III-IV ст. НФС II-III степени
а – фоторентгенограмма до операции; б – внешний вид коленного сустава после артротомии; в – вид коленного сустава после установки эндопротеза; г – фоторентгенограмма после операции

Эндопротезирование коленного сустава после травмы имеет некоторые технические трудности. Так как разрушение костной ткани мыщелков бедренной или большеберцовой костей может достигать критических границ для установки имплантата. Нами было произведено 11 операций. По мере разрушения костной ткани, феморальный и тиббиальный компоненты усиливались интрамедуллярными стержнями.

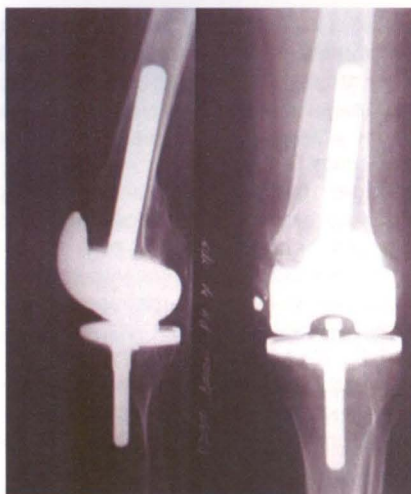Больной В., 32 лет, поступил с диагнозом: Посттравматический левосторонний гонартроз IV степе-

ни. Дефект медиального мыщелка бедренной кости слева. Genu valgum. Нестабильность связочного аппарата левого коленного сустава.

Болен в течение 4 лет, после получения огнестрельного ранения области левого коленного сустава (рисунок 5а). После клинического обследования, предоперационного планирования имплантирована система «CCI» фирмы «Implant Cast» (рисунок 5 б, в г).



а)



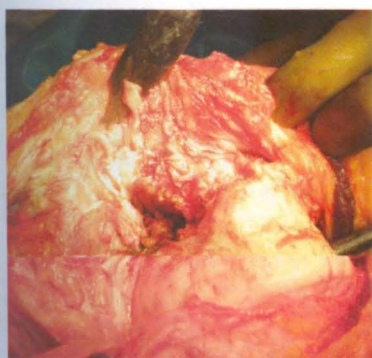
б)



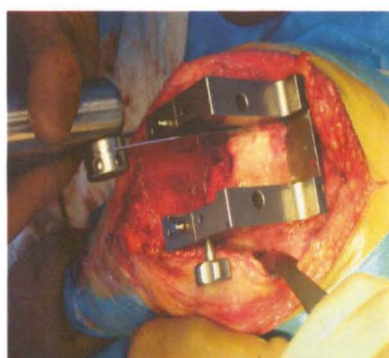в)



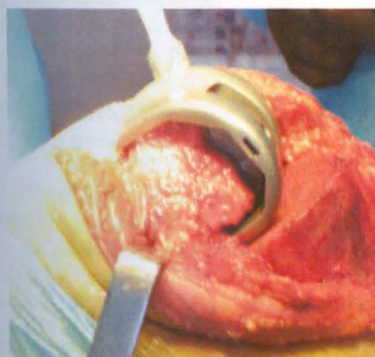
г)



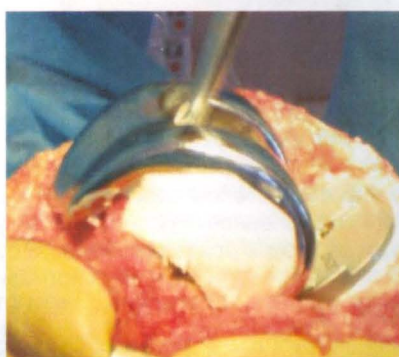д)



е)



ж)



з)

Рисунок 5- Фоторентгенограммы и этапы операции больного В., 32 лет
 а – фоторентгенограмма до операции; б – фоторентгенограмма после операции;
 д, е, ж, з – этапы операции; стрелки – дефект медиального мыщелка бедренной кости;

Интраоперационно обнаружено повреждение обеих крестообразных связок. Субтотальный дефект медиального мыщелка бедренной кости замещен костным цементом. Через 4 месяца после операции функция коленного сустава восстановлена полностью (рисунок 5 д, е, ж, з).

Технические трудности возникали при проведении ревизионного эндопротезирования коленного сустава, когда нестабильность того или иного компонента сопровождалась разрушением метаэпифизов бедренной или большеберцовой кости. Приводим клинический пример:

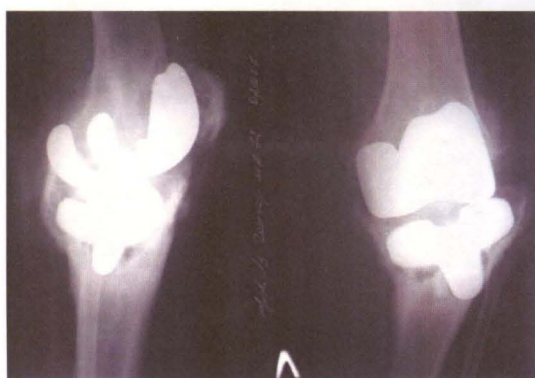Больной Г., 72 г., поступил с диагнозом: Двусторонний гонартроз 4 ст. Двусторонний Geni valgum, тотальное эндопротезирование левого коленного сустава имплантатом «УРО» (2004 г.). Нестабильность эндопротеза.

Больному в 2004 году было произведено то-

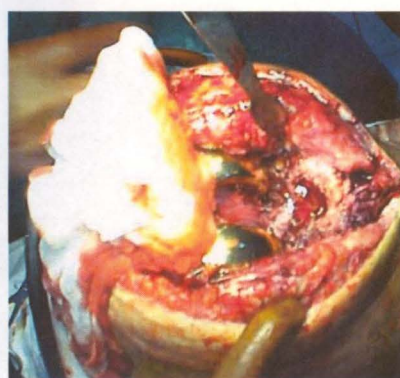тальное эндопротезирование левого коленного сустава, ближайший послеоперационный период протекал без осложнений. Через 1,5 года после операции появились боли в левом коленном суставе. На контрольной рентгенограмме определяется смещение тибияльного компонента с разрушением метаэпифиза большеберцовой кости (рисунок 6 а). Больной нарушал ортопедический режим, в частности, выполнял тяжелый физический труд, поднимал тяжести.

Выполнено ревизионное эндопротезирование левого коленного сустава имплантатом «GeniUs modulares Kniesystem» фирмы «Arge Implant» (рисунок 6 а, г).

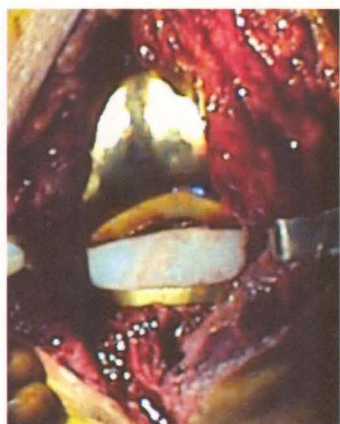Болевой синдром исчез в раннем послеоперационном периоде. После проведения курса реабилитационного лечения, опороспособность левой нижней конечности восстановлена через 3 месяца.



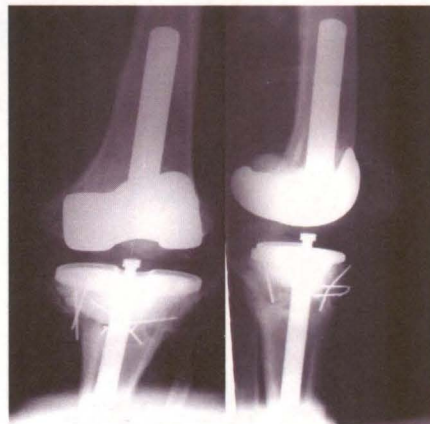
а)



б)



в)



г)

Рисунок 6 – Фоторентгенограммы и этапы операции больного Г., 72 лет, с диагнозом: Двусторонний гонартроз 4 ст. Двусторонний Geni valgum, тотальное эндопротезирование левого коленного сустава имплантатом «УРО» (2004г.). Нестабильность эндопротеза

- а – фоторентгенограмма через 1,5 года после операции (нестабильность эндопротеза);
- б – вид коленного сустава после удаления тибияльного компонента; в – вид коленного сустава после ревизии коленного сустава; г – фоторентгенограмма после ревизионного эндопротезирования коленного сустава.

В изученной группе у 12 больных (9,2%) отмечались следующие ранние и поздние осложнения:
у 3 больных (2,3%) - илеофemorальный тромбоз, после консервативной терапии тромбоз купирован;

у 4 больных (3,1%) в раннем послеоперационном периоде развился поверхностный некроз кожи вокруг раны;

у 2 больных (1,5%) после выписки на амбулаторное лечение произошел перипротезный перелом мыщелков бедренной кости, в 1 случае был произве-

ЛИТЕРАТУРА

1. Süssenbach F. Unicondyläre Prothesen. Münsteraner Streitgespräche. Neues in der Knieendoprothetik // Steinkopff Verlag.-2003.-P. 4-9.

2. Александер Р. Биомеханика.- М.: Мир, 1970. - 339 с.

3. Berman A.T., O'Brien J.T., Israelite C. Use of the rotating hinge for salvage of the infected total knee arthroplasty // Orthopedics.-1996.-Vol. 19, №1.-P.73-76.

4. McCallum J.D. 3rd, Scott R.D. Duplication of medial erosion in unicompartamental knee arthroplasties // JBJS.-1995.-Vol. 77, №5.-P.726-728.

5. Thermann H., Kilger R., Driessen A., Müller S. Minimalinvasive Technik der unicondylären Kniearthroplastik und kombinierte stabilisierende Eingriffe. Münsteraner Streitgespräche. Neues in der Knieendoprothetik // Steinkopff Verlag.-2003.-P.24-31.

6. Zacher J., Gursche A. Diagnostik der Arthrose // Der Orthopäde.- 2001.-Vol.30.-P. 841-847.

7. Alibhai A., Saunders D., Johnston D.W., et al. Total hip and knee replacement surgeries in Alberta utilization and associated outcomes // Healthc Manage Forum.- 2001.-Vol. 14, №2.-P.25-32.

ден остеосинтез мышечков конструкцией DCS, у второго больного после наложения гипсовой лонгеты наступила консолидация перелома без смещения;

у 3 больных (2,3%) – в отдаленный послеоперационный период развилась нестабильность эндопротеза, по поводу чего им было выполнено ревизионное эндопротезирование коленного сустава.

Изучение исходов лечения данной группы пациентов позволяет сделать заключение, что они не отличаются от среднестатистических мировых данных.

ВЫВОДЫ

1. Эндопротезирование коленного сустава является очень ответственным оперативным вмешательством, так как оно предполагает имплантацию «искусственного органа», рассчитанного на многолетнюю функцию.

2. Все случаи эндопротезирования всегда требуют строго индивидуального подхода в тактическом и техническом плане.

3. Оперативные вмешательства на коленном суставе должны выполняться в учреждениях, имеющих квалифицированных с достаточным опытом специалистов и полноценное техническое обеспечение.