

A 2010  
4394

26.07.10

УДК: 615.19-76.-616-002-07-011.1

На правах рукописи

**НУРГАЗИН МУРАТ ТОЛЕГЕНОВИЧ**

**Иммунопатологические механизмы развития и  
иммунокоррекция в лечении мастопатии**

14.00.36 – аллергология и иммунология

**Автореферат**  
диссертации на соискание ученой степени  
кандидата медицинских наук

Республика Казахстан  
Семей, 2010 г.

18.19-07-08  
H90

Работа выполнена в Государственном медицинском университете г. Семей

**Научные руководители:**

доктор медицинских наук,  
профессор Жетписбаев Б.А.

доктор медицинских наук  
Манамбаева З.А.

**Официальные оппоненты:**

доктор медицинских наук,  
профессор Савицкая Л.Н.

доктор медицинских наук,  
профессор Есенжанова Г.М.

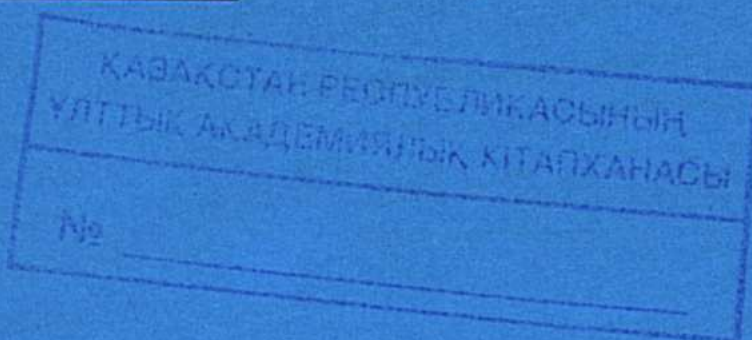
**Ведущая организация**

ТОО «ОО Казахская Академия питания»

Защита состоится «27» августа 2010 г. в 14.00 часов на заседании диссертационного совета Д 09.03.01 при Государственном медицинском университете г. Семей Министерства здравоохранения Республики Казахстан по адресу: 071400, г. Семей, ул. Абая Кунанбаева, 103.

С диссертацией можно ознакомиться в библиотеке Государственного медицинского университета г. Семей по адресу: 071400, г. Семей, ул. Абая Кунанбаева, 103.

Автореферат разослан «24» июля 2010 года



Учёный секретарь диссертационного совета,  
доктор медицинских наук,  
профессор

Муковозова Л.А

## Введение

### **Актуальность проблемы.**

Вопросы патогенеза, диагностики и лечения дисгормональных заболеваний молочной железы в последние годы приобретают все большую актуальность. Это связано со стойкой тенденцией к росту числа доброкачественных заболеваний молочных желез, в том числе мастопатии [Беспалов В.Г. и соавт., 2006; Ершов Ф.И. и соавт., 2006].

Имеющиеся в литературе данные о демографических аспектах эпидемиологии заболеваний молочных желез свидетельствуют, что изменения репродуктивного поведения, характеризующиеся уменьшением числа родов, поздним деторождением, большим количеством абортов, укорочением периода грудного вскармливания, во многом определяют рост заболеваемости мастопатиями.

Несмотря на возросшие возможности ранней диагностики и лечения, число женщин, страдающих мастопатиями, в том числе их формами, представляющими большой риск в отношении злокачественных новообразований молочной железы, не снижается, а имеет тенденцию к росту [Stewart T., 2006; Whate D., 2007], делая своевременную диагностику этой патологии проблемой не только онкологов, но и врачей других специальностей.

Процессы роста, развития и формирования молочных желез находятся под сложным контролем эндокринной системы. Их состояние меняется в зависимости от гормонального фона, как в результате физиологических процессов (в динамике менструального цикла в различные возрастные периоды жизни женщины), так и при патологических состояниях репродуктивной системы [Sismondi P., 2005; Wren B.G., 2006; Lonon R.S. et al., 2007].

Известно, что у 97,8% женщин репродуктивного возраста с нейроэндокринными гинекологическими заболеваниями выявлена патологическая перестройка молочных желез. Отмечено, что у женщин с нерегулярным менструальным циклом преимущественно по типу олигоменореи поражение молочных желез отмечается в 64,5%, причем гиперпластические процессы в молочных железах обнаруживаются в 2 раза чаще, чем в эндометрии. При гинекологических заболеваниях, сопровождающихся дисфункциональными маточными кровотечениями, сопутствующее поражение молочной железы обнаруживается в 57,6% случаев. При вторичной аменорее патология молочных желез встречается у 43,6% пациенток, среди пациенток с синдромом поликистозных яичников – в 25% случаев [Репина М.А., 2004; Летягин В.П. и соавт., 2007; Marshant D.J., 2007].

В то же время, малоизученными остаются другие механизмы, которые даже в случае адекватной коррекции исходных этиологических факторов (в частности, при нормализации гормонального статуса) способствуют сохранению патологических изменений в тканях железы. Результаты некоторых исследований свидетельствуют о потенциальной роли иммунных механизмов в данном плане [Горин В.З., Елистратова Н.А., 2007; Dixon J.M., 2001].

Поэтому исследования нарушений иммунного статуса у женщин с мастопатиями, разработка способов иммунокоррекции на фоне традиционных подходов позволит сформировать стандарты лечения больных данной категории и повысить его результаты.

**Цель работы.** Совершенствование способов консервативной терапии пациентов с мастопатиями на основании изучения и коррекции механизмов иммунопатогенеза.

### **Задачи исследования.**

1. Выявить наличие и направленность изменений иммунного статуса у больных с мастопатиями.
2. Определить связи изменений иммунного статуса с клинико-морфологическими вариантами мастопатий.
3. Выявить влияние изменений иммунного статуса на течение мастопатий и риск развития рака молочной железы.
4. Разработать способ иммунокоррекции у пациентов с мастопатиями, оценить его влияние на течение патологии и риск развития неблагоприятных исходов.
5. Провести комплексную оценку влияния иммунокорригирующей терапии неовиром на клиническую эффективность терапии пациентов с мастопатиями

### **Научная новизна.**

1. Впервые представлены данные об особенностях иммунного профиля больных с мастопатиями и их взаимосвязи с клинико-морфологическими вариантами мастопатий.
2. Впервые разработан способ иммунокоррекции у больных с мастопатиями и проведена оценка эффективности их применения в зависимости от формы мастопатии.
3. Впервые выявлено влияние разработанного подхода к коррекции иммунного статуса у больных мастопатиями на клинические результаты лечения и качество жизни больных.
4. Впервые разработаны рекомендации по использованию способов лечения мастопатии с применением средств иммунокоррекции.

### **Практическая значимость.**

В результате исследования получены новые данные, характеризующие иммунопатогенез мастопатий, его влияние на риск развития рака молочной железы, что позволило сформулировать показания к применению методов иммунокоррекции в лечении мастопатий. Разработанный способ иммунокоррекции мастопатий позволяет улучшить результаты лечения, снизить его продолжительность, объем гормональной терапии, в конечном счете – уменьшить риск развития злокачественных новообразований молочной железы, а также способствует повышению качества жизни пациенток. Обоснована необходимость включения в комплекс обследования оценку иммунного статуса у пациентов с фиброзно-кистозной болезнью молочных желез.

### **Основные положения, выносимые на защиту.**

1. У женщин с мастопатией имеются нарушения иммунного статуса, степень выраженности которых зависит от формы.
2. Патогенетически обоснованным и эффективным является включение в комплексную терапию мастопатий препарата неовир, обладающего антипролиферативным, иммунокорригирующим действием.
3. Использование препарата неовир в комплексной терапии у пациентов с мастопатиями способствует восстановлению численных показателей иммунитета, нормализации функциональной активности Т-клеточных, фагоцитарных механизмов и коррекции дисбаланса гуморального иммунитета и цитокиновой регуляции.
4. Применение разработанного способа иммунокоррекции способствует улучшению результатов консервативной комплексной терапии пациентов с мастопатиями, что также выражается в повышении качества жизни.

### **Апробация работы**

Материалы диссертации доложены и обсуждены на: научно-методической конференции «Институциональная аккредитация как фактор повышения качества образовательных услуг в медвузе» (Семей, 2009); Всероссийской научно-практической конференции с международным участием «Достижения современной онкологии» (Барнаул, 2010).

### **Внедрение результатов исследования.**

Результаты проведенного исследования внедрены в Региональном онкологическом диспансере г. Семей, Областном онкологическом диспансере г. Усть-Каменогорск, Областном онкологическом диспансере г. Павлодар. Основные результаты диссертации используются в учебном процессе кафедры онкологии с курсами аллергологии и иммунологии, визуальной и лабораторной диагностики и Павлодарского филиала Государственного медицинского университета г. Семей.

### **Публикации.**

По теме диссертации опубликовано 9 печатных работ.

Работа выполнена в Государственном медицинском университете г. Семей в рамках программы «Состояние здоровья и реабилитация населения проживающего в районе Семипалатинского полигона».

Гос.регистрация программы № 01105PK00054.

### **Объем и структура диссертации.**

Диссертация изложена на 97 страницах компьютерного набора, включает введение, 4 раздела, заключение, выводы и практические рекомендации, список использованной литературы из 192 источников, в том числе отечественных 180 и иностранных 12. Работа иллюстрирована 32 таблицами и 15 рисунками.

## **ОСНОВНАЯ ЧАСТЬ**

### **Материал и методы исследования**

Исследование проведено в период 2005-2009 гг. на базе Регионального онкологического диспансера г. Семей (поликлиника), поликлиники смешанного типа №2 г. Семей, клиники «Андромеда», г. Семей.

В ходе исследования были выделены 3 основных этапа:

- 1) определение распространенности и структуры мастопатий в популяции взрослых женщин г. Семей;
- 2) Изучение иммунного статуса женщин с мастопатиями;
- 3) Коррекция показателей иммунного статуса у женщин с мастопатиями и оценка ее клинических результатов

Всего на первом этапе было обследовано (только на предмет выявления наличия и определения формы мастопатии) 2476 женщин.

На втором этапе комплексное клинико-иммунологическое обследование и лечение проведено в группе из 155 женщин с мастопатиями.

На рисунке 1 представлена характеристика обследованных группы эпидемиологического исследования в зависимости от возраста.

Распределение обследованных женщин по возрастным категориям в целом соответствовало их относительной численности в популяции.

В клиническую группу включены 155 женщин с мастопатиями, подвергавшихся комплексному обследованию и лечению в амбулаторных условиях, Все

обследованные находились в возрасте от 17 до 63 лет (средний возраст –  $42,5 \pm 1,5$  года).

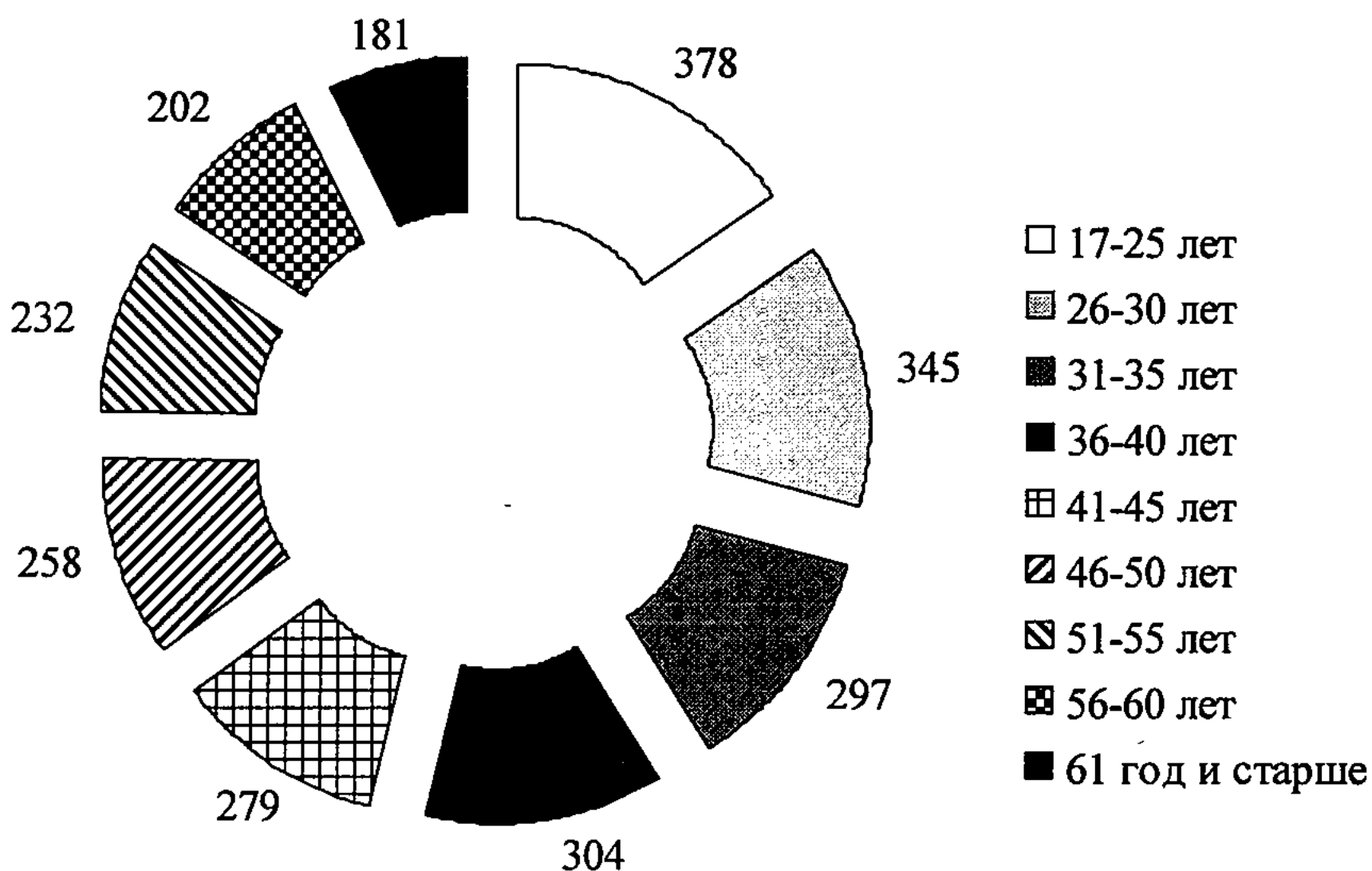


Рисунок 1 - Возрастная характеристика обследованных женщин группы эпидемиологического исследования

На рисунке 2 представлены показатели распределения обследованных клинической группы в зависимости от возраста (на 2 категории – до 45 лет и старше – в зависимости от репродуктивной функции).

По возрасту выделенные группы были практически равными. Это связано с целенаправленным определением критерия более частого включения в группу женщин в возрасте старше 45 лет при сохранении принципа «слепой» выборки.

Все больные подвергались стандартному клиническому обследованию, включавшему опрос, осмотр, физикальное обследование, применение методов лабораторного и инструментального обследования для определения общего состояния и функции отдельных органов и систем.

Обследование молочных желез включало: сонографическое исследование на аппарате Philips EnVisor (Япония) с высокочастотным датчиком 12,5 МГц, маммография на аппарате Alpha RT (Финляндия) в двух проекциях (прямой и боковой) для каждой железы у всех пациенток. В некоторых случаях применялась прицельная рентгенография, тонкоигольная аспирационная пункционная биопсия под контролем ультразвукового сканера с использованием цветного доплеровского картирования (по показаниям).




Рисунок 2 - Возрастная характеристика клинической группы больных с мастопатиями

Для оценки иммунитета применялись: фенотипирование лимфоцитов (наборы моноклональных антител к CD3+, CD4+, CD8+, CD20+), постановка реакции торможения миграции лейкоцитов (РТМЛ) по методу А.Г. Артемовой (1973) с фитогемаглютинином (ФГА) и специфическим антигеном, определение уровня циркулирующих иммунных комплексов (Digeon M., 1977), фагоцитирующих клеток (Кост Е.А. 1968), в качестве фагоцитируемого материала использовался латекс, теста восстановления нитросинего тетразолия (НСТ-теста) (Нагоев Б.С., 1978). Фагоцитарное число было определено после 2 сроков инкубации: ФЧ 1 – 30 минут, ФЧ 2 – после 2-кратной отмывки физиологическим раствором и повторной инкубации в течение 2 часов.

Определяли содержание в сыворотке крови сывороточных иммуноглобулинов А, М, G, методом радиарной иммунодиффузии в геле по G.Manchini (1965), ряда цитокинов - IL-2, IL-4, IL-6, IL-10, ФНО - $\alpha$  количественным иммуноферментным методом на аппарате «Униплан» с помощью тест систем «Сорбент» (г. Подольск, Россия). Результаты исследования выражались в пикограммах на миллилитр (пг/мл). Для обработки клинического материала и результатов лабораторных исследований использовалась статистическая обработка с использованием t-критерия Стьюдента.

#### Методика иммунокоррекции

С целью коррекции иммунных нарушений (схема 2) в составе комплексной терапии у 75 пациенток назначался препарат неовир - 7 внутримышечных введений в разовой дозе 250 мг (1 ампула, 2 мл). Инъекции производились с интервалом 3 дня (1, 4, 7, 10, 13, 16, 19 дни). Курсовая доза неовира составила 1750 мг. В группу сравнения (схема 1) были включены 80 пациенток, принимавшие в составе комплексной терапии препарат имунофан (внутримышечные введения в дозе 50 мкг (1 ампула, 1 мл) через день, курс лечения - 16-20 дней, далее с повторением курса с перерывом в 15-20 дней). Курсовая доза имунофана составила 1000 мкг.

Распределение обследованных, в зависимости от применения данного препарата и стадии заболевания представлено в таблице 1.

Таблица 1 – Распределение обследованных по клиническим формам в зависимости от проводимого лечения

Способ лечения	Клинические формы	
	узловая	диффузная
Схема иммунокоррекции 1 (имунофан)	34	46
Схема иммунокоррекции 2 (неовир)	32	43

Число обследованных в сравниваемых группах в зависимости от клинических форм не имело существенных различий.

#### Результаты исследования

В процессе исследования нами был осуществлен анализ числа случаев мастопатий у женщин в условиях г. Семей за 2005-2009 гг.

Полученные данные представлены на рисунке 3.

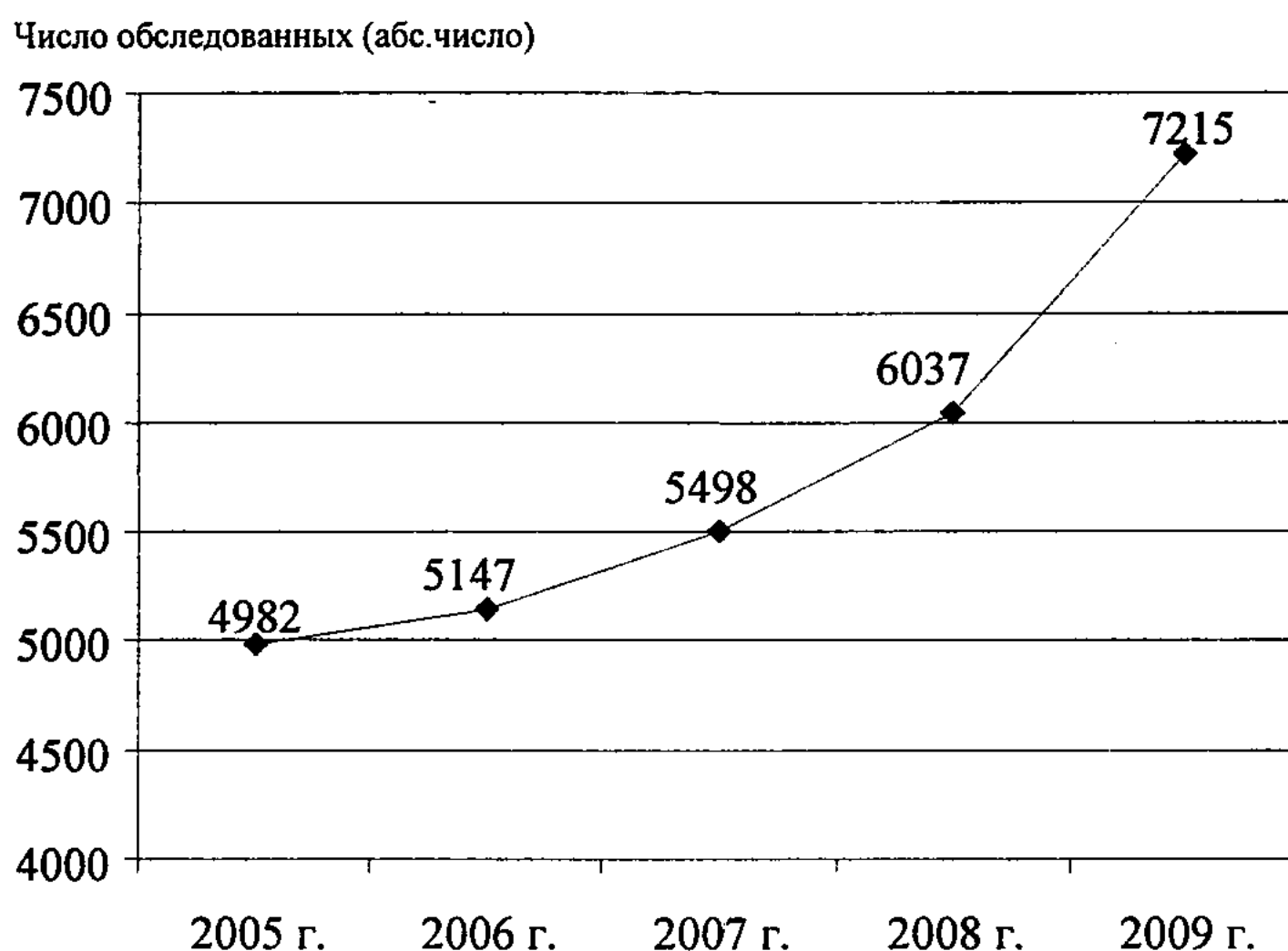


Рисунок 3 - Динамика числа впервые выявленных случаев мастопатии у женщин в г. Семей

В динамике исследования наблюдалось значительное увеличение абсолютного числа выявленных случаев мастопатии.

При анализе возрастной структуры мастопатий наиболее высокая частота их выявления была определена в возрастных категориях от 31 до 45 лет, в том числе в возрасте от 36 до 40 лет – 38,5% в числе обследованных, что, по крайней мере, в плане распространенности, ставит проблему мастопатий в один ряд с такими патологическими состояниями, как артериальная гипертензия или остеопенический синдром. Однако в этой возрастной категории развитие последней патологии обычно только начинается, и она еще не имеет настолько существенного социального и личностного значения у женщин, как клинически манифестированные формы мастопатии. При анализе показателей различных звеньев иммунной системы нами было выявлено наличие достоверных отклонений от уровня контрольной группы практически здоровых лиц. Оно заключалось в снижении показателей клеточного звена, повышении содержания циркулирующих иммунных комплексов в крови у обследованных больных, наличии



дисбаланса фагоцитарного звена, заключающегося в повышении активности захвата субстрата и снижении литической способности, значительном увеличении содержания провоспалительных цитокинов в крови.

На рисунках 4 и 5 представлены результаты анализа степени нарушений иммунного статуса по Земскову А.М. (1973) у обследованных больных с узловой и диффузной формах мастопатий.

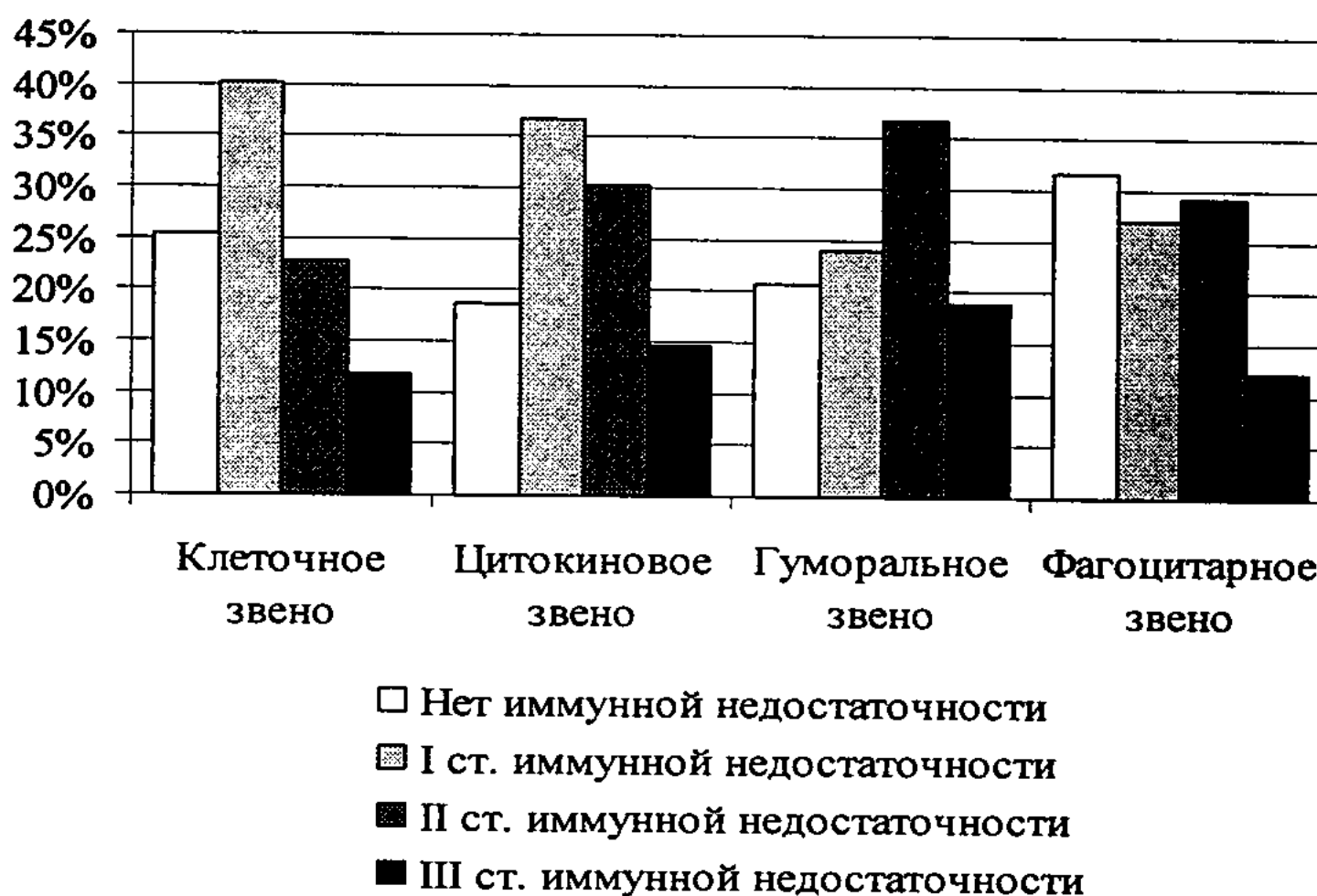

Рисунок 4 - Характеристика иммунного статуса у больных с узловой формой мастопатии

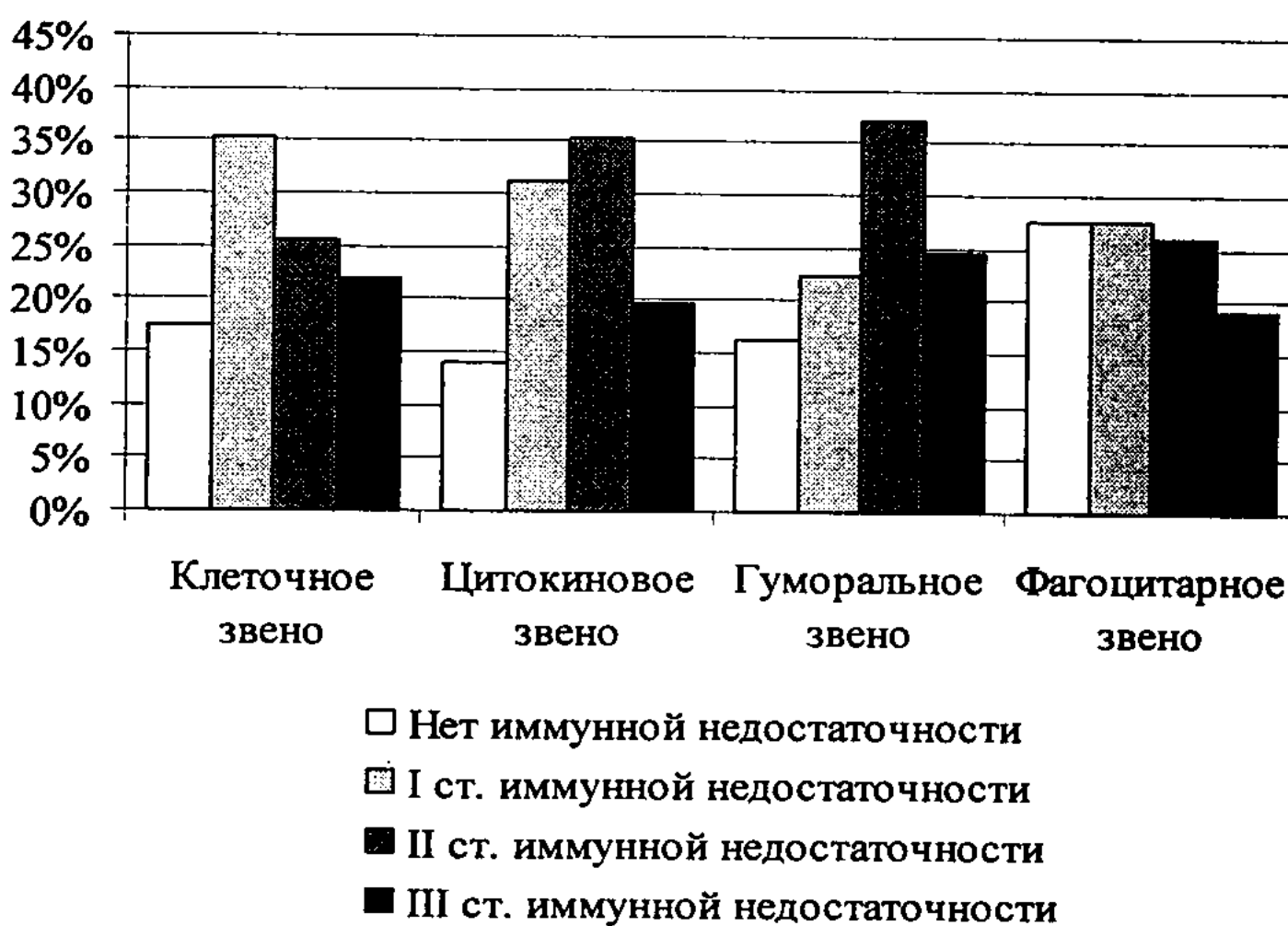


Рисунок 5 - Характеристика иммунного статуса у больных с диффузной формой мастопатии

Видно, что результаты проведенного анализа свидетельствуют о достаточно высокой частоте наличия иммунной недостаточности II и III степени хотя бы по

одному из исследованных параметров в обеих группах и по всем исследованным звеньям иммунной системы.

**Результаты коррекции иммунных нарушений у больных с мастопатией**

Результаты анализа некоторых показателей клеточного иммунитета у обследованных больных с мастопатиями в динамике иммунокоррекции представлены на рисунке 6.

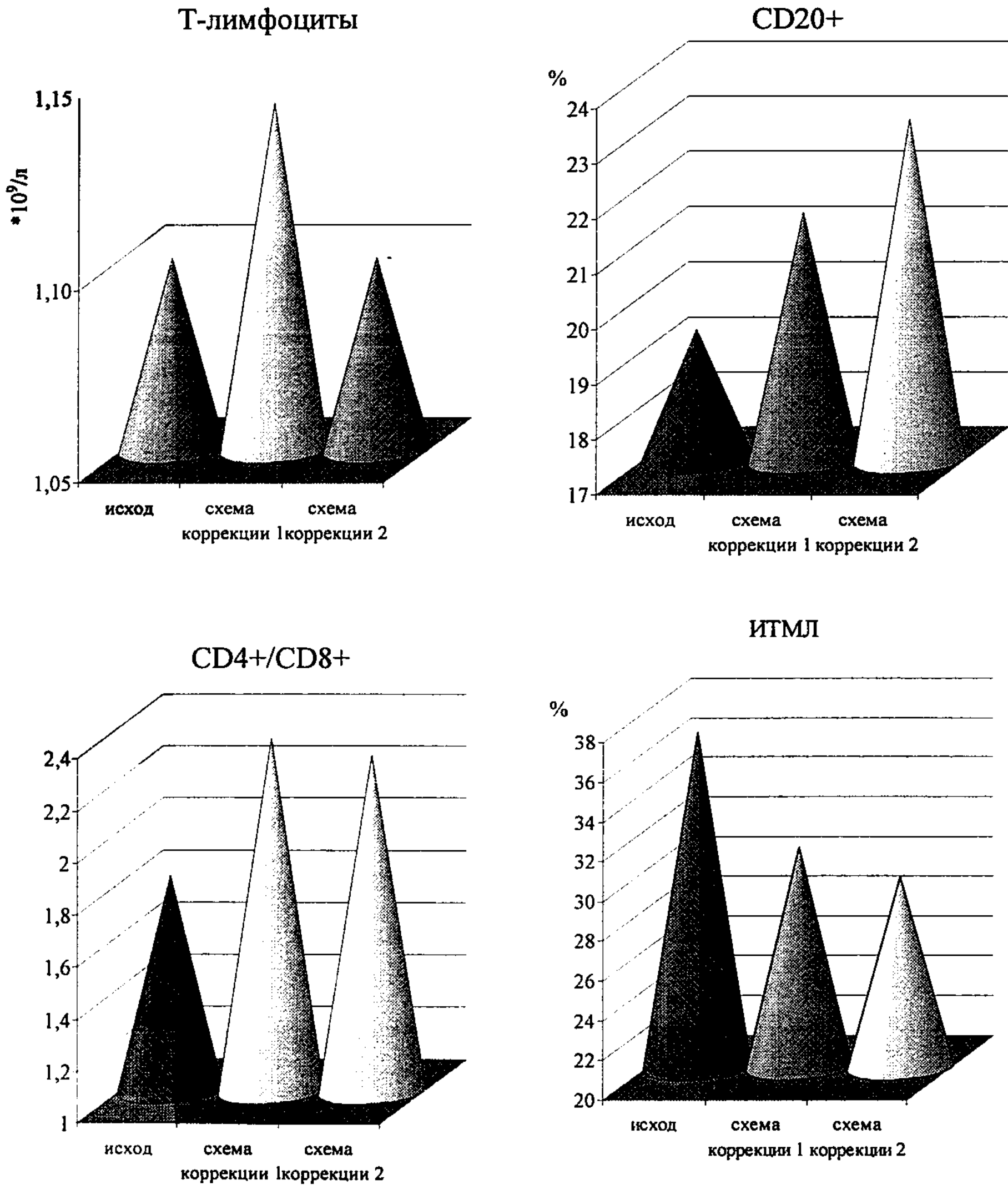


Рисунок 6 - Сравнительная характеристика результатов иммунокорректирующей терапии у больных мастопатиями в отношении клеточного звена иммунитета

В группе обследованных пациенток на фоне применения иммунокоррекции по схеме 1 не было выявлено достоверной динамики содержания лимфоцитов в крови, как и при применении схемы 2.

Также только тенденцией к повышению ограничивалась динамика абсолютного и относительного содержания CD3+ клеток.

Несколько большие различия были получены при анализе относительного числа CD4+ лимфоцитов, по крайней мере, при применении схемы коррекции 1, где этот показатель был исходно снижен в большей мере.

Величина соотношения CD4+/CD8+ в обеих группах имела динамику к увеличению, достоверные различия были получены только между исходными и последующими показателями в группе применения схемы 1.

Напротив, содержание CD20+ клеток в большей степени увеличивалось при применении неовира. Также (достоверно, на 22,3%,  $p < 0,05$ ) в данной подгруппе снижался ИТМЛ, тогда как при применении имунофана показатель оставался достоверно превышающим контрольный. Отмечался рост показателя реакции бласттрансформации лимфоцитов. В группе применения иммунокоррекции по схеме 1 различия с исходом были недостоверными, а при схеме 2 – достоверными, на 28,4% ( $p < 0,05$ ).

**Цитокиновая регуляция у больных с мастопатиями в условиях применения методов иммунокоррекции**

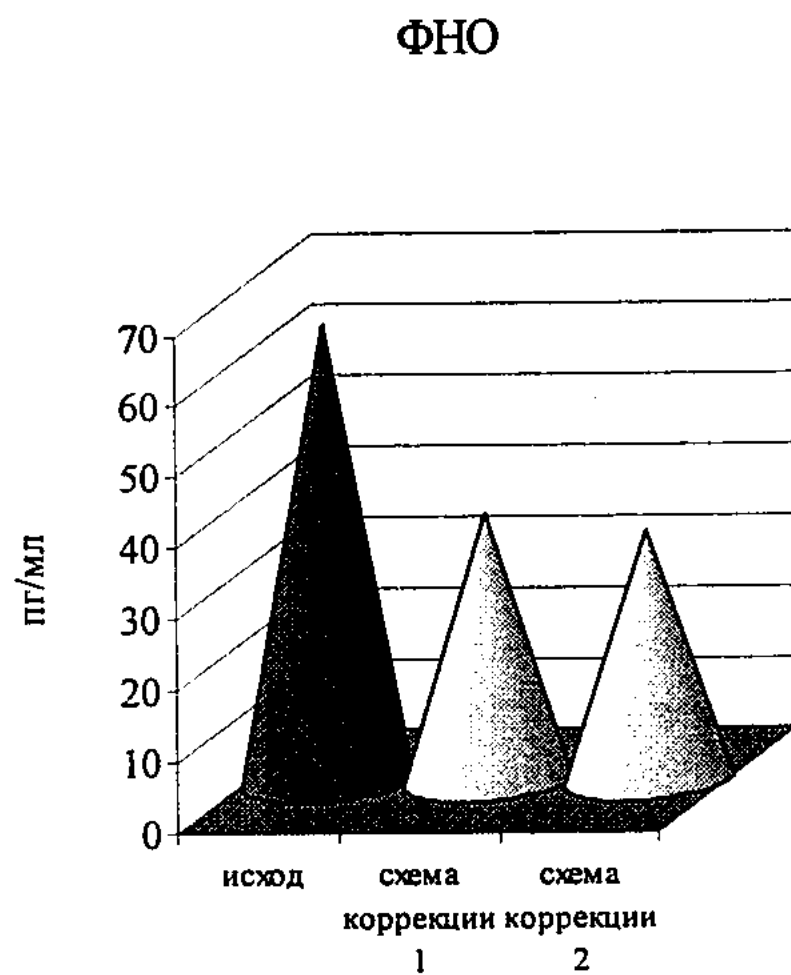
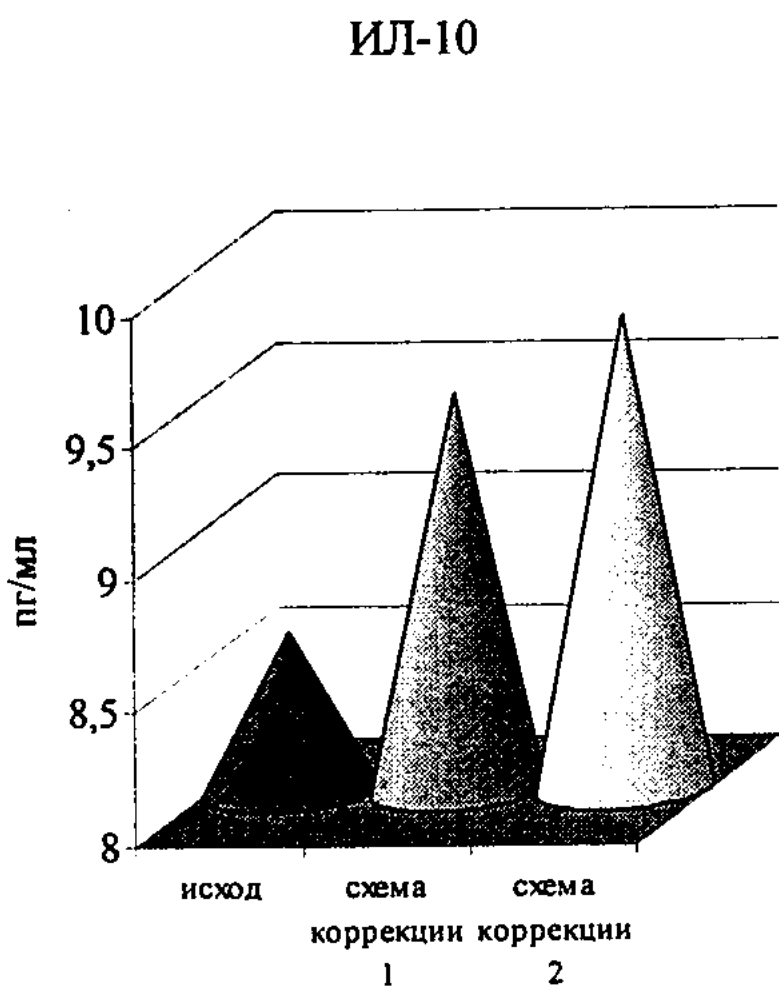
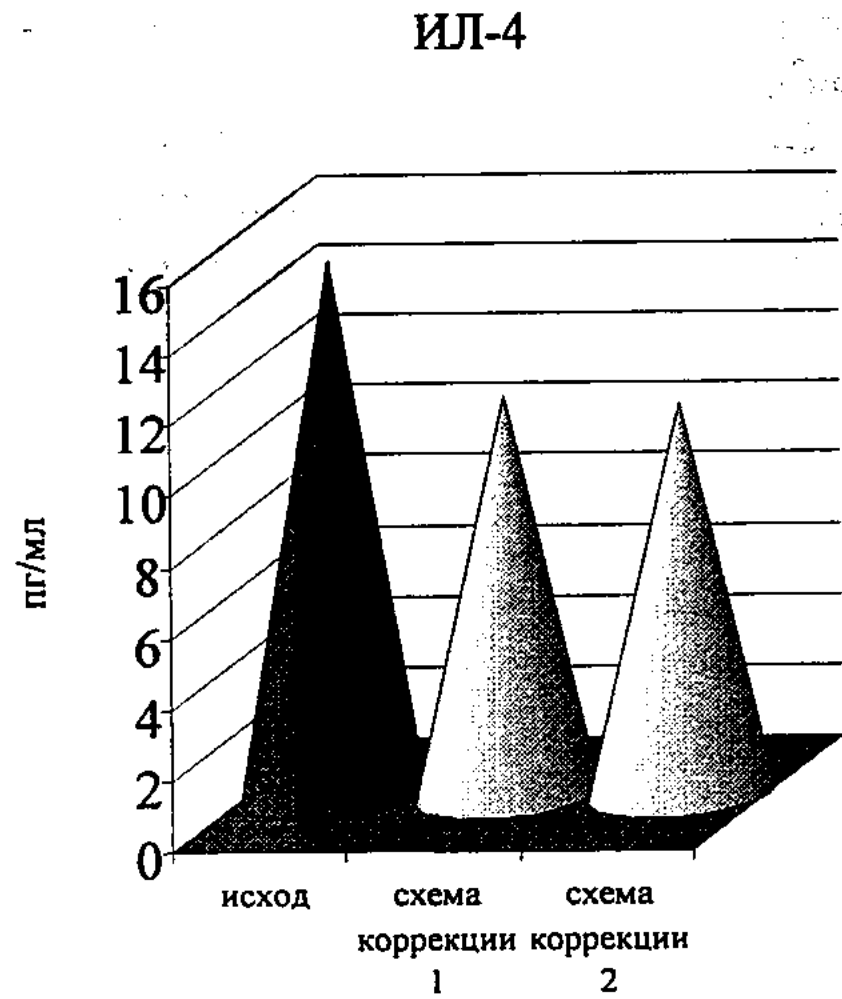
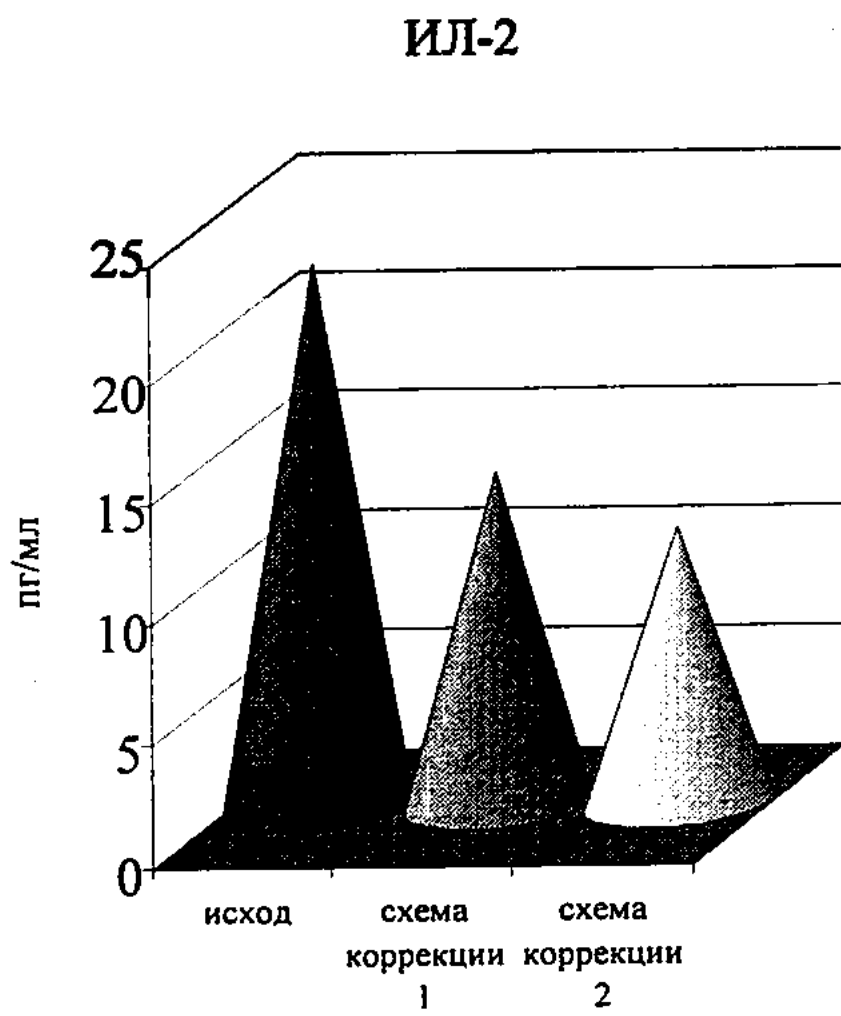
Данные, характеризующие динамику содержания цитокинов в крови у женщин в общей группе и с обеими основными формами мастопатии, представлены на рисунке 7.

При применении первой схемы иммунокоррекции сохранялось высокодостоверное превышение содержания IL-2 в крови. Однако имелись и достоверные различия с исходным уровнем в сторону снижения, составляющие 38,8% ( $p < 0,05$ ). Более достоверной была динамика к снижению содержания IL-4 в крови, хотя различия с исходом в численном отношении были более умеренными (на 25,8%,  $p < 0,01$ ). Практически не отмечалось динамики содержания IL-6 в крови у обследованных больных, причем оно оставалось достоверно превышающим показатель контрольной группы. Содержание IL-10 повышалось недостоверно и оставалось умеренно сниженным относительно здоровых лиц.

В гораздо большей степени прослеживалась динамика концентрации ФНО $\alpha$ . Степень снижения показателя достигла 42,0% ( $p < 0,05$ ), хотя его относительное превышение над исходным уровнем оставалось многократным ( $p < 0,01$ ).

В динамике лечения при применении схемы 2 отмечалось более выраженное снижение концентрации IL-2, степень которого составила 43,3% ( $p < 0,01$ ).

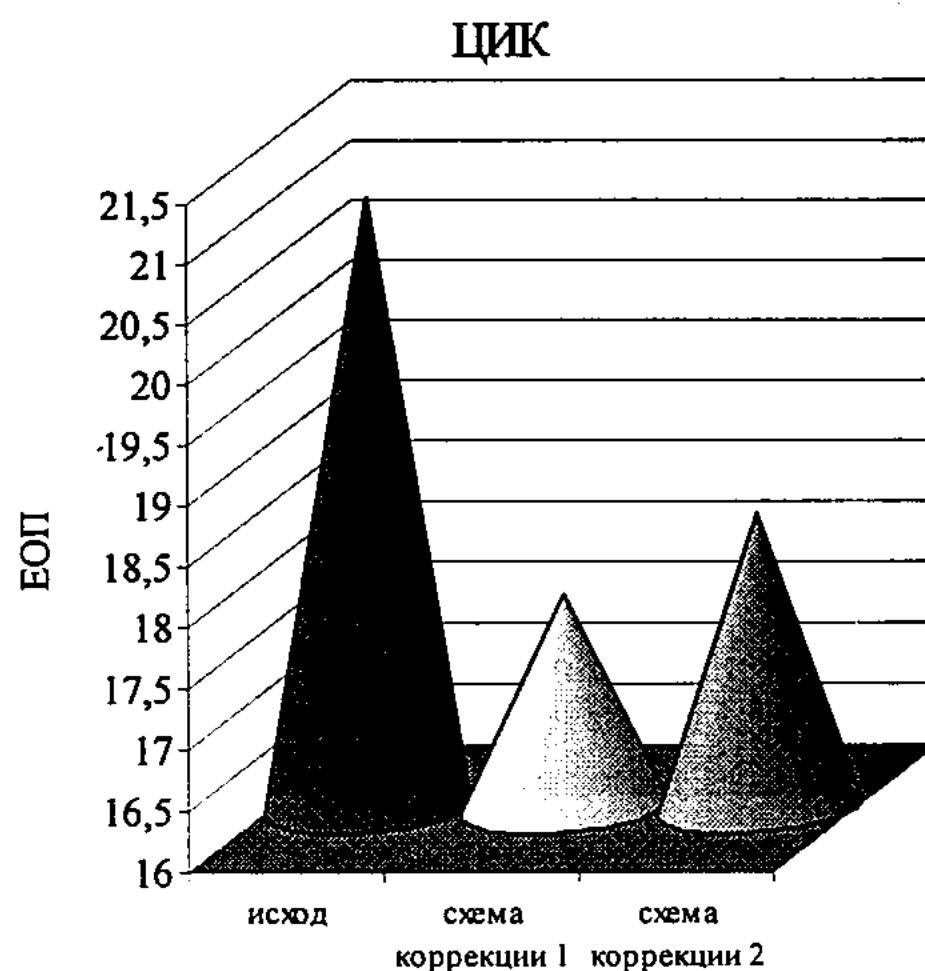
Также было зарегистрировано высокодостоверное снижение концентрации IL-4, степень которого составила 23,1% ( $p < 0,01$ ). Динамика к нормализации концентрации IL-6 и IL-10 относительно исходного была более выраженной, чем при применении схемы 1, но недостоверной. Содержание ФНО $\alpha$  в крови снизилось на 43,8% ( $p < 0,05$ ).



**Рисунок 7 - Сравнительная характеристика результатов иммунокорригирующей терапии у больных мастопатиями в отношении показателей цитокиновой регуляции**

**Результаты применения методов иммунокоррекции в отношении гуморальных механизмов иммунитета**

Данные, характеризующие динамику исследованных показателей гуморального звена иммунной системы у больных мастопатиями в общей группе и в зависимости от формы, представлены на рисунке 8.



**Рисунок 8 - Сравнительная характеристика результатов иммунокорригирующей терапии у больных мастопатиями в отношении содержания в крови ЦИК**

У больных с мастопатией отмечались только тенденции к изменениям содержания иммуноглобулинов. Соответственно, в ходе лечения с применением разработанных схем иммунокоррекции величины исследованных показателей имели динамику к полной нормализации. При этом не было практически никаких различий по уровню каждого из трех показателей между группами применения имунофана и неовира.

Исходно достоверно повышенное содержание циркулирующих иммунных комплексов в крови пациенток, относящихся к общей группе, снижалось и не имело существенных различий с контролем после курсового лечения. В целом, результаты анализа гуморального звена иммунной системы в ходе иммунокоррекции свидетельствовали о минимальном уровне влияния использованных препаратов на изученное звено, что вполне адекватно с клинико-иммунологической точки зрения.

#### **Воздействие иммунокоррекции на состояние неспецифического фагоцитарного иммунитета у больных мастопатиями**

На рисунке 9 представлены данные анализа динамики показателей фагоцитарного иммунитета при использовании в комплексе лечения больных с мастопатиями имунофана и неовира.

Достоверные изменения по ряду показателей были получены в обеих группах обследованных больных. Так, при использовании схемы-1 отмечалось повышение показателя фагоцитоза на 19,2% ( $p < 0,05$ ), фагоцитарного числа-1 – на 13,1% ( $p < 0,05$ ) и уменьшение ФЧ-2 – на 16,8% ( $p < 0,05$ ). Несмотря на тенденцию к нормализации спонтанного НСТ-теста, достоверных различий по его показателю относительно исхода не отмечалось. Применение неовира в качестве средства иммунокоррекции в рамках схемы-2 позволило добиться повышения фагоцитоза на (17,9%), ФЧ-1 на (15,9%), уменьшение ФЧ-2 на (20,7%), а также

роста показателя стимулированного НСТ-теста (на 25,0%) и индекса стимуляции (на 22,6%,  $p < 0,05$  во всех указанных случаях).

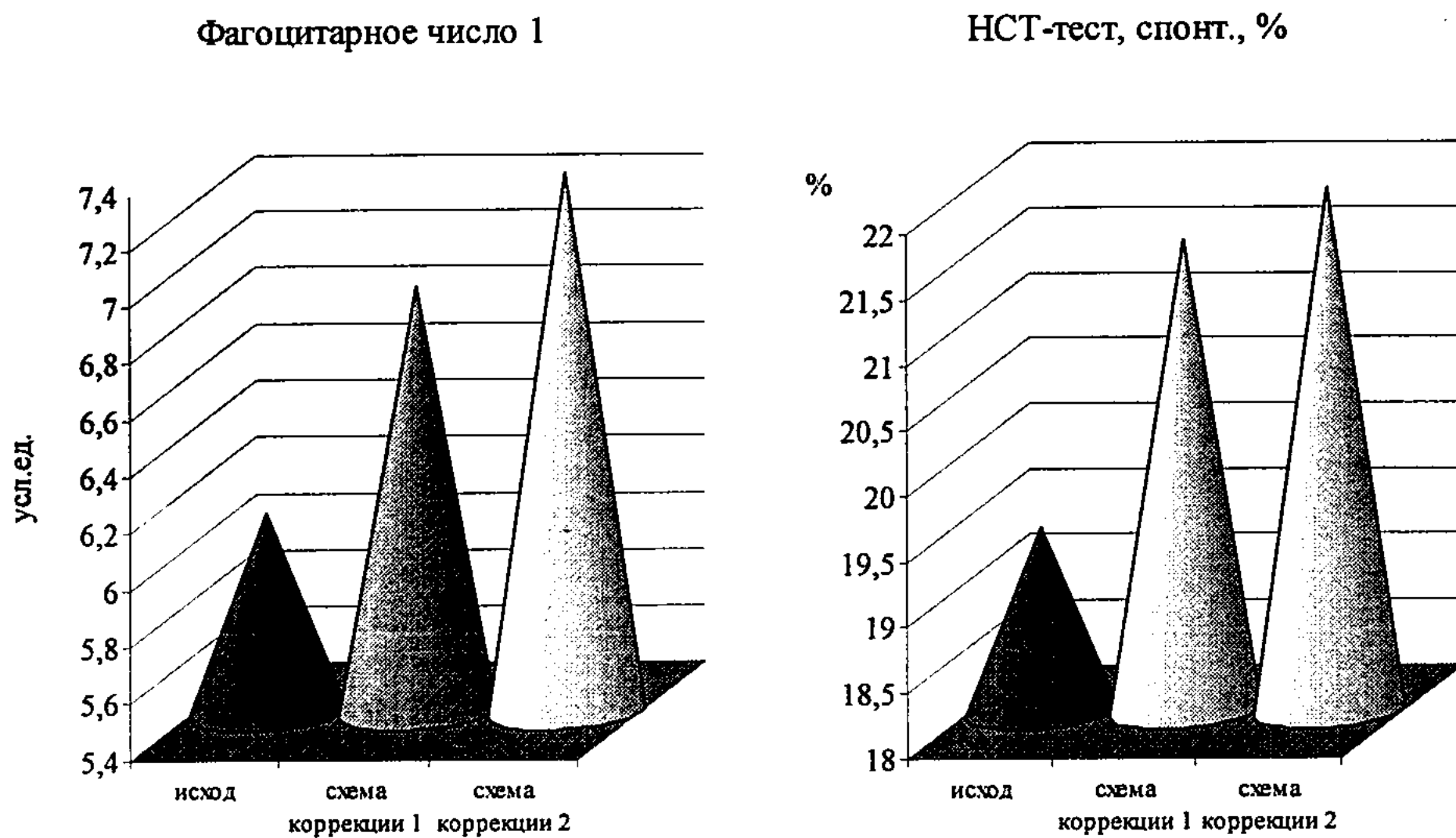


Рисунок 9 - Сравнительная характеристика результатов иммунокорректирующей терапии у больных мастопатиями в отношении показателей фагоцитарного иммунитета

В результате была достигнута практическая нормализация по всем исследованным показателям фагоцитоза, кроме индекса стимуляции НСТ-теста. Следует подчеркнуть несколько более высокую эффективность препарата неовир в комплексной коррекции иммунных нарушений у больных мастопатиями.

#### Клинические результаты применения разработанных методов коррекции мастопатии

Основные клинические симптомы при мастопатии предусматривают боли и болезненность молочной железы, наличие выделений из соска железы различного характера. Выраженный воспалительный процесс при диффузной мастопатии обуславливает отечность железы, а также наличие пальпируемых, в ряде случаев – болезненных – лимфатических узлов на регионарных путях лимфооттока (реактивного характера).

Частота наличия данных симптомов у обследованных больных в исходном периоде и в динамике в зависимости от проводимой иммунокоррекции представлена в таблице 2.

Ведущим симптомом в клинике заболевания была мастодиния.

В динамике лечения пациенток обеих клинических групп отмечалось снижение частоты и выраженности данного синдрома. В большей степени изменения проявлялись в группе применения схемы иммунокоррекции 2, хотя достоверных различий с пациентками, применявшими имунофан, не было.

Таблица 2 – Динамика клинических показателей у больных с диффузной формой мастопатии

Симптом	Схема иммунокоррекции 1, n=46				Схема иммунокоррекции 2, n=43			
	исход		лечение		исход		лечение	
	абс.	%	абс.	%	абс.	%	абс.	%
Боль (мастодиния)	44	95,7± 3,0	27	58,7± 7,3	43	100,0	19	44,2± 7,6
Болезненность при пальпации	46	100,0	30	65,2± 7,0	43	100,0	22	51,2± 7,6
Выделения из соска	17	37,0± 7,1	7	15,2± 5,3	18	41,9± 7,5	5	11,6± 4,9
Отечность молочной железы	29	63,0± 7,1	12	26,1± 6,5	25	58,1± 7,5	6	14,0± 5,3
Наличие пальпируемых аксиллярных лимфоузлов	11	23,9± 6,3	3	6,5± 3,6	12	27,9± 6,8	1	2,3± 2,3

Значительно (более чем в 2 и 3 раза от исходной частоты в группе применения схемы иммунокоррекции 1 и 2 соответственно) уменьшалось число больных с патологическими выделениями из соска молочной железы.

Отечность молочной железы отмечалась исходно более чем в половине клинических случаев. На фоне лечения в группе иммунокоррекции по схеме 1 данный показатель снижался более чем в 2, а в группе применения неовира – более чем в 4 раза.

При исходном обследовании в ¼ случаев имелись пальпируемые аксиллярные лимфатические узлы (реактивного характера). После лечения их наличие отмечалось в минимальном числе случаев в обеих группах, причем при применении схемы иммунокоррекции 2 – вообще, только у одной пациентки.

В таблице 3 представлена аналогичная картина клинических показателей у обследованных больных с узловой мастопатией.

В данной группе отсутствовали признаки выраженного воспаления, заключающиеся в отежности молочной железы и заинтересованности регионарных лимфоузлов.

Таблица 3 - Динамика клинических показателей у больных с узловой формой мастопатии

Симптом	Схема иммунокоррекции 1, n=34				Схема иммунокоррекции 2, n=32			
	исход		лечение		исход		лечение	
	абс.	%	абс.	%	абс.	%	абс.	%
Боль (мастодиния)	6	17,6± 5,6	2	6,3± 3,6	5	14,7± 5,4	1	3,1± 2,7
Болезненность при пальпации	25	73,5± 6,5	17	53,1± 7,4	21	61,8± 7,4	10	31,3± 7,1
Выделения из соска	3	8,8± 4,2	1	3,1± 2,6	4	11,8± 4,9	0	0,0
Наличие пальпируемого узла	31	91,2± 4,2	30	93,8± 3,6	30	88,2± 4,9	22	68,8± 7,1

Исходно имелось меньшее число случаев с наличием мастодинии и, более того, в ходе лечения данный синдром был практически устранен. В единичных случаях только до лечения отмечались выделения из соска, которые после лечения прекратились. У пациенток схемы иммунокоррекции 1 не отмечалось

динамики показателя наличия пальпируемых узлов в молочной железе, в группе иммунокоррекции по схеме 2 их число недостоверно снизилось.

При сонографическом исследовании оценивался общий объем молочной железы и степень распространенности и развитости фиброзной тяжистости в ее ткани. При проведении иммунокоррекции по схеме 2 было выявлено более частое уменьшение объема молочной железы за счет уменьшения воспалительного отека, чем при схеме 1. Аналогично, в 2 раза чаще отмечалось отчетливое уменьшение распространенности фиброзной тяжистости, являющейся важным признаком заболевания.

Уменьшение числа клинических случаев с фиброзной тяжистостью в группе больных с узловой формой мастопатии при применении неовира было более значительным, чем при использовании в комплексе лечения имунофана. Различия по параметру динамики фиброзной тяжистости достигали 3 крат, а по уменьшению объема узлов и кистозных образований – вдвое.

На рисунке 10 представлены данные о влиянии проведенной иммунокорригирующей терапии в сравниваемых группах на качество жизни обследованных.

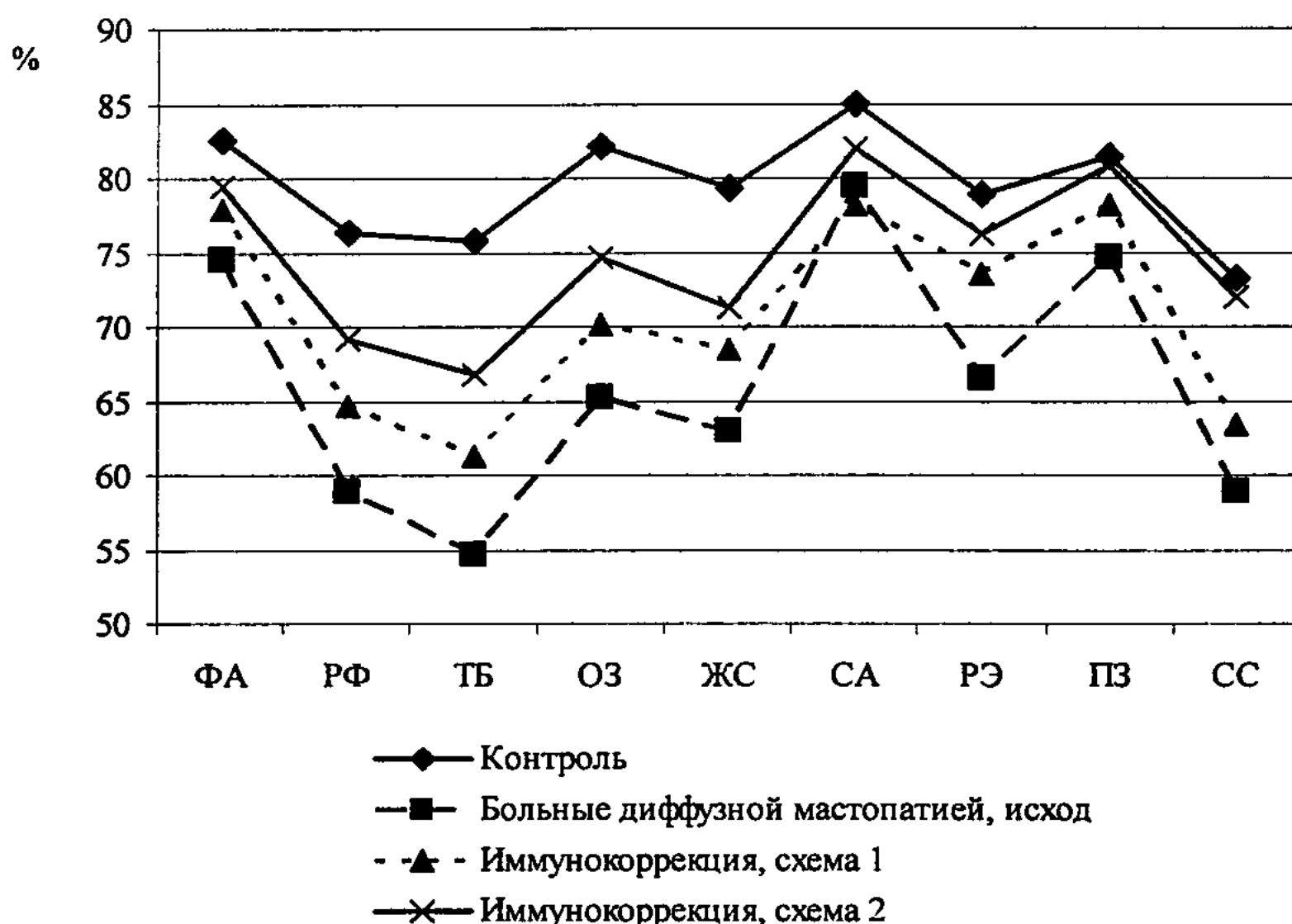


Рисунок 10 - Показатели качества жизни и их динамика в результате лечения у больных мастопатией

Видно, что использование обоих способов иммунокоррекции обеспечивало повышение качества жизни относительно исходного по всем шкалам методики SF-36. При этом наиболее близкими к показателям контрольной группы были результаты, полученные при использовании схемы иммунокоррекции 2, т.е. препарата неовир в комплексном лечении больных.



## **Заключение**

1. У больных мастопатиями имеются однонаправленные достоверные изменения иммунного статуса, заключающиеся со стороны клеточного звена иммунитета – в снижении содержания CD4+ лимфоцитов (подгруппе старше 45 лет (23,6% и 16,9% соответственно,  $p < 0,05$  в обоих случаях), иммунорегуляторного индекса, а также в увеличении ИТМЛ (старше 45 лет на 63,8% в сравнении с 45,3% - в группе 17-45 лет,  $p < 0,05$  в обоих случаях) и снижении РБТЛ (которое в старшей группе составило 45,7% ( $p < 0,01$ ), а в младшей – 24,7% ( $p < 0,05$ )) что свидетельствует о функциональном дисбалансе. Со стороны гуморального звена прослеживается тенденция к уменьшению содержания в крови иммуноглобулинов основных классов и повышению ЦИК (40,4%). Отмечается дисбаланс показателей интерлейкиновой регуляции и фагоцитоза.

2. Больные с диффузной мастопатией имеют более выраженные нарушения иммунного статуса по всем исследованным звеньям иммунной системы. Относительные изменения функциональных показателей системы иммунитета более выражены у женщин с мастопатиями старшей возрастной группы (старше 45 лет).

3. В динамике прогрессирование мастопатий, резистентность заболевания к проводимой терапии ассоциированы со значительными нарушениями иммунного статуса. Имеются достоверные корреляционные связи степени нарушений иммунитета и неблагоприятной динамики течения мастопатии. Риск развития рака молочной железы при мастопатиях коррелирует со степенью нарушений клеточного звена иммунной системы и интерлейкиновой регуляции.

4. У больных мастопатиями применение препарата неовир обеспечивало уменьшение степени иммунных нарушений в отношении показателей всех исследованных звеньев иммунной системы. Полная нормализация наблюдалась со стороны клеточного звена иммунной системы у больных с узловыми формами мастопатии, частичная – с диффузными. Отмечалась динамика к снижению дисбаланса факторов гуморальной регуляции (цитокинов) и фагоцитоза.

5. Применение препарата неовир в комплексном лечении мастопатии способствовало эффекту проводимой консервативной терапии, что выражалось в снижении частоты мастодинии, болезненности и других клинических признаков, динамике к уменьшению фиброзной тяжести при УЗИ. Отмечалось повышение качества жизни, более выраженное при применении неовира, нежели имунофана.

## **Практические рекомендации**

1. В комплексном лечении больных с мастопатиями, наряду с гормональной терапией, рекомендуется коррекция иммунного статуса.

2. Для коррекции нарушений иммунного статуса, как при диффузных, так и при узловых формах мастопатии адекватным является применение препарата неовир курсом 7 внутримышечных введений по 250 мг с интервалом три дня (1, 4, 7, 10, 13, 16, 19 дни).

## Список опубликованных работ по теме диссертации

- 1 Нургазин М.Т., Танатова З.А. Реактивность клеточного звена системы иммунитета у больных с различными формами мастопатий // Медицина. – 2010. – №4/94. – С.35-38.
- 2 Манамбаева З.А., Нургазин М.Т., Шошаева Г.А. Состояние клеточных механизмов иммунитета при мастопатиях // Наука и здравоохранение – 2010. - №1, том 2. – С.169-172.
- 3 Манамбаева З.А., Нургазин М.Т., Сандыбаев М.Н., Танатаров С.З. Возрастные аспекты нарушений интеллейкиновой регуляции при мастопатии // Материалы научно-методической конференции «Институциональная аккредитация как фактор повышения качества образовательных услуг в медвузе». – Семей, 2009. – С.232.
- 4 Нургазин М.Т., Манамбаева З.А., Жетписбаев Б.А. Новые подходы в терапии аденоматозных процессов молочной железы // Материалы научно-методической конференции «Институциональная аккредитация как фактор повышения качества образовательных услуг в медвузе». – Семей, 2009. – С.233.
- 5 Нургазин М.Т., Сандыбаев М.Н., Манамбаева З.А., Танатаров С.З. Особенности клеточного звена иммунной системы // Материалы научно-методической конференции «Институциональная аккредитация как фактор повышения качества образовательных услуг в медвузе». – Семей, 2009. – С.234.
- 6 Нургазин М.Т., Сандыбаев М.Н., Манамбаева З.А. Перспективы применения неовира при фиброзно-кистозной болезни молочной железы // Материалы Всероссийской научно-практической конференции с международным участием «Достижения современной онкологии». - Барнаул, 2010. - С.260-261.
- 7 Манамбаева З.А., Нургазин М.Т., Сандыбаев М.Н., Жетписбаев Б.А., Абылченова А.Р. Мастопатия и нарушение цитокиновой регуляции иммунной системы // Материалы Всероссийской научно-практической конференции с международным участием «Достижения современной онкологии». - Барнаул, 2010. - С.253-254.
- 8 Манамбаева З.А., Нургазин М.Т., Сандыбаев М.Н., Жетписбаев Б.А., Музапарова Р.Н., Абылченова А.Р. Фиброзно-кистозная болезнь молочной железы и нарушения системы иммунитета // Материалы Всероссийской научно-практической конференции с международным участием «Достижения современной онкологии». – Барнаул, 2010. - С.252-253.
- 9 Нургазин М.Т., Манамбаева З.А. Клинические результаты иммунокоррекции неовиром у больных с мастопатиями и ее влияние на качество жизни // Наука и здравоохранение – 2010. - №2, том 1. – С.99-101.

КР Ғылым Академиясының  
Издательствосының Орталығы



210030202372

**Нұрғазин Мұрат Төлегенұлы**  
**Мастопатиядағы иммунопатологиялық даму механизмдері**  
**және оның иммунокоррекциялық емі**

Медицина ғылымдарының кандидаты ғылыми дәрежесін алу үшін диссертация  
авторефераты

**14.00.36 – аллергология және иммунология**  
**Түйіндеме**

**Зерттеу мақсаты** – иммунопатогенез механизмдерін зерттеу және түзету негізінде мастопатиясы бар пациенттердің консервативті терапиясының тәсілдерін жетілдіру.

**Зерттеу міндеттері**

1. Мастопатиясы бар науқастарда иммундық жағдай өзгерістерінің бар болуын және бағытын анықтау.

2. Иммундық жағдай өзгерістерінің мастопатиялардың клиникалық-морфологиялық нұсқаларымен байланыстарын анықтау.

3. Иммундық жағдай өзгерістерінің мастопатия барысына және сүт безі қатерлі ісігінің пайда болу қаупіне тигізетін әсерін анықтап алу.

4. Мастопатиясы бар пациенттерде иммунитетті түзету тәсілін жасап шығару, оның патология барысына және жағымсыз нәтиже болу қаупіне тигізетін әсерін бағалау.

4. Неовирмен иммунокоррекциялау терапиясының мастопатиясы бар пациенттерді емдеудің клиникалық тиімділігіне, тигізетін әсеріне кешенді баға беру

**Ғылыми жаңалығы:**

1. Мастопатиямен сықраттанған науқастардың иммундық профилінің ерекшеліктері туралы және мастопатияның клиникалық-морфологиялық нұсқаларымен өзара байланыстары туралы мәлімет алғаш рет ұсынылды.

2. Мастопатиямен сықраттанған науқастардың иммунокоррекция тәсілдері алғаш рет жасалып шығарылды және оларды мастопатия түріне байланысты пайдалану тиімділігіне баға берілді.

3. Мастопатиямен сықраттанған науқастардың иммундық жағдайын түзетудің жасалып шығарылған тәсілдерінің, емдеудің клиникалық нәтижелеріне және науқастардың өмір сүру сапасына тигізетін әсері алғаш рет анықталды.

4. Иммунокоррекция әдістерін қолдана отырып, мастопатияны емдеу жөніндегі ұсыныстар алғаш рет жасалып шығарылды.

**Тәжірибелік маңыздылығы:**

Зерттеу барысында мастопатиялардың иммунопатогенезін, оның сүт безі қатерлі ісігінің даму қаупіне тигізетін әсерін сипаттайтын жаңа мәліметтер алынды, бұл мастопатияларды емдеуде иммунитетті түзету әдістерін пайдалануға көрсетілімдерді тұжырымдауға мүмкіндік берді. Мастопатиялардың жасалып шығарылған иммундық терапия тәсілі емдеу нәтижелерін жақсартуға, емдеу ұзақтығын, гормондық терапия көлемін азайтуға және ең ақырында – сүт безі қатерлі ісігінің даму қаупін төмендетуге мүмкіндік береді, сонымен қатар пациент әйелдердің өмір сүру сапасын жақсартуға жағдай жасайды. Сүт бездерінің фиброз-жылауық ауруы бар пациенттердің иммундық жағдайын тексеру кешеніне қосу қажеттілігі негізделді.

### **Зерттеу әдістері мен материалдары:**

Зерттеу 2005-2009 жж уақыт аралығында Семей қ. өңірлік онкологиялық диспансері (емхана), Семей қ. №2 аралас типтегі емханасы, Семей қ. «Андромеда» клиникасы негізінде жүргізілді.

Бірінші кезеңде 2476 әйел тексерілді (тек мастопатияның бар екендігін және оның формасын анықтау үшін ғана). Екінші кезеңде кешенді клиникалық-иммунологиялық тексеру және емдеу мастопатиялары бар 155 әйелдер тобында жүргізілді. Сүт бездерін тексеру құрамына келесі кірді: сонографиялық зерттеу, маммография, ультрадыбыстық зерттеу арқылы жінішке инемен биопсия жасау.

Иммунитетті бағалау үшін келесі қолданылды: лимфоциттердің фенотипін анықтау (CD3+, CD4+, CD8+, CD20+), лейкоциттер миграциясының тежелу реакциясын, айналатын иммундық кешендердің (АИК), фагоциттейтін жасушалардың деңгейін, нитро көк тетразолийдің қалпына келу тестін анықтау.

Қан сарсуында А, М, G сары су иммуноглобулиндерінің, АИК, бірқатар цитокиндердің IL-2, IL-4, IL-6, IL-10, ФНО- $\alpha$  мөлшері анықталды.

### **Зерттеу нәтижелері:**

1. Мастопатиямен ауыратын әйелдерде иммундық жағдайдың бір бағытталған өзгерістері бар, бұлар иммунитеттің жасушалы түйіні жағынан – CD4+ лимфоциттер мөлшерінің азаюынан, иммунитетті реттеу индексінің төмендеуінен, сонымен қатар ИТМЛ ұлғаюынан және РБТЛ төмендеуінен байқалады, ал бұл функционалды дисбаланс бар екенін дәлелдейді. Гуморальді түйін жағынан – негізгі кластағы иммуноглобулиндердің қандағы мөлшерінің азаюына және АИК жоғарылауына деген тенденция байқалады. Интерлейкинді реттеу және фагоцитоз көрсеткіштерінің дисбалансы байқалады.

2. Диффуздық мастопатиясы бар науқастарда иммундық жүйенің барлық зерттелген түйіндері бойынша иммундық жағдай бұзылыстары ең айқын. Иммунитет жүйесінің функционалды көрсеткіштерінің салыстырмалы өзгерістері үлкен жас тобындағы әйелдерде көбірек айқындалған.

3. Динамикада мастопатиялардың күшейе түсуі, аурудың жүргізілетін терапияға резистенттілігі иммундық жағдайдың айтарлықтай бұзылыстарымен байланысты. Иммунитет бұзылыстарының дәрежесі және мастопатия барысының жағымсыз динамикасы арасында анық корреляциялық байланыс бар. Мастопатия кезінде сүт безі қатерлі ісігінің даму қаупі иммундық жүйенің жасушалы түйіні мен интерлейкинді реттеу бұзылыстарының деңгейімен корреляциялайды.

4. Мастопатиямен ауыратын әйелдерде неовир препаратын пайдалану иммундық жүйенің барлық зерттелген түйіндерінің көрсеткіштері қатысында иммундық бұзылыстар деңгейінің төмендеуін қамтамасыз етті. Иммундық жүйенің жасушалы түйінінің толықтай нормаға келуі мастопатияның түйінді формасы бар науқастарда, ал жартылай нормаға келуі – диффуздық формасы бар науқастарда байқалды. Гуморальді реттеу факторлары (цитокиндер) және фагоцитоз дисбалансы азаюға бағыт алғандығы байқалды.

5. Мастопатияны кешенді түрде емдеуде неовир препаратын қолдану жүргізілетін консервативті терапияның нәтижесіне жағдай жасады, бұл мастодиния жиілігінің, дерттіліктің және басқа клиникалық белгілердің азаюынан, УДЗ кезінде фиброзды тығыздықтың азаюынан көрінді. Имунофанға қарағанда неовирді қолдану кезінде айқындалған өмір сүру сапасының жоғарылауы байқалды.

**Nurgazin Murat Tolegenovich**  
**Immunopathological mechanisms of development and immunocorrection**  
**in mastopathy treatment**  
**Abstract of a thesis**  
of candidate of medical sciences  
**14.00.36 – allergology and immunology**  
**Summary**

**Objective of the research** is to improve the ways of conservative therapy of patients with mastopathies on the ground of studying and correcting the mechanisms of immunopathogenesis.

**Tasks of the research are as follows:**

1. to reveal the availability and direction of immune status changes at patients with mastopathies.

2. to define the relations of immune status changes with clinical and morphological variants of mastopathies.

3. to reveal the influence of immune status changes on the course of mastopathies and risk of development of breast cancer.

4. to work out a way of immunocorrection at patients with mastopathies, to assess its influence on the course of pathology and risk of development of unfavourable outcomes.

4. to make package assessment of influence of the neovir immunomodulating therapy on clinical efficiency of therapy of patients with mastopathies.

**Scientific novelty:**

Data on the peculiarities of immune profile of patients with mastopathies and their interrelations with clinical and morphological variants of mastopathies were presented for the first time. The ways of immunocorrection at patients with mastopathies were worked out and efficiency of using them depending on a form of mastopathy was assessed for the first time. The influence of worked-out approaches to correction of immune status at patients with mastopathies on clinical results of treatment and quality of life of patients was revealed for the first time. Recommendations on using the ways of treating mastopathy with the use of immunocorrecting means were worked out for the first time.

**Practical significance:**

As a result of the research new data characterizing the immunopathogenesis of mastopathies, its influence on risk of development of breast cancer were obtained, this made it possible to formulate indications for using the methods of immunocorrection in mastopathy treatment. The worked-out way of mastopathies immunotherapy enables to improve the results of treating, to decrease its duration, volume of hormonal therapy and as a result – to diminish risk of development of malignant neoplasms of mammary gland, as well as makes for the increase of the quality of life of patients. The necessity of including the assessment of immune status at the patients with fibro-cystic disease of mammary glands to the examination complex was grounded.

**Methods and materials of the research:**

The research was carried out in 2005-2009 on the basis of the Regional oncologic dispensary of the city of Semey (polyclinic), mixed-type polyclinic #2 of the city of Semey, clinic “Andromeda”, city of Semey.

On the first stage 2476 women were examined (only for the purpose of revealing the availability and determining the form of mastopathy). On the second stage package clinical and immunological examination and treatment was carried out in the group of 155 women with mastopathies.

Examination of mammary glands included the following: sonographic research, mammography, TIB under the control of US.

For immunity assessment the following was used: phenotyping of lymphocytes (CD3+, CD4+, CD8+, CD20+), leucocytes migration inhibition reaction, determination of circulating immune complexes' (CIC) level, phagocytes, nitro blue tetrazolium recovery test.

The content of serum immunoglobulins A, M, G, CIC and a number of cytokines - IL-2, IL-4, IL-6, IL-10,  $\Phi$ HO- $\alpha$  in blood serum was determined.

### **Results of the research:**

1. Patients with mastopathies have unidirectional significant changes of immune status which lie from the viewpoint of cellular component of immunity in decrease of CD4+ lymphocytes' content, immunoregulating index as well as in increase of ITML and decrease of RBTL, this indicates functional imbalance. From the viewpoint of humoral component there is observed a tendency to decrease of the main-class immunoglobulins' content in blood and increase of CIC. Imbalance of interleukin regulation and phagocytosis indices is observed.

2. Patients with diffuse mastopathy have most evident abnormalities of immune status by all researched components of immune system. Relative changes of functional indices of immune system are most evident at women with mastopathies of elder age group.

3. In dynamics progressing of mastopathies, resistances of the disease to the carried-out therapy are associated with significant abnormalities of immune status. There are significant correlations of immunity abnormalities' level and unfavourable dynamics of mastopathy course. The risk of development of breast cancer at mastopathy correlates with the level of abnormalities of cellular component of immune system and interleukin regulation.

4. Use of the preparation neovir at the patients with mastopathies has provided with decrease of immune abnormalities in respect of all researched immune system components' indices. Complete normalization was observed from the cellular component of immune system at patients with modal forms of mastopathy and partial one – at patients with diffuse forms of mastopathy. Dynamics to decrease of imbalance of humoral regulation (cytokines) factors and phagocytosis was observed.

5. Use of the preparation neovir in package treatment of mastopathy has made for the effect of the carried-out conservative therapy, this was expressed in decrease of mastodynia frequency, painfulness and other clinical signs, in dynamics to decrease of fibrous induration when US. Increase of the quality of life more evident when using neovir than imunofan was observed.

**Редакционно-издательский центр  
Государственного медицинского университета г. Семей  
Подписано в печать 24.06.2010 г.  
Формат 60x84 1/16. Бумага офсетная. Объём 1,1 усл.п.л.  
Тираж 100 экз.**

---

**071400 г. Семей, ул. Абая Кунанбаева, 103**