

Травматология

ЖӘНЕ

Ортопедия

АПИКАЛЬНАЯ ДЕРОТАЦИЯ ПРИ КОРРЕКЦИИ ИДИОПАТИЧЕСКИХ СКОЛИОЗОВ

М.Н. ОРЛОВСКИЙ

Научно-исследовательский институт травматологии и ортопедии, Астана

Представлены результаты оперативного лечения сколиоза у 38 больных в возрасте от 12 до 18 лет. Проводились коррекция эндокорретором фирмы Medtronic: CDH Legacy 5.5. с классическим поворотом стержня по вогнутой стороне на 90° , и прямым деротационным воздействием на тела позвонков на вершине искривления при помощи специализированного инструментария - деротатора VCM.

В послеоперационном периоде коррекция деформации составила в среднем $54,9^\circ + 4,2^\circ$. Отдаленные результаты изучены в сроки от 2 до 3 лет. Установлено, что сохранение коррекции ротационного компонента зависит от типа сколиоза и времени после операции, но не зависит от степени исходной деформации.

Ключевые слова: сколиоз, эндокорректор, апикальная деротация

ВВЕДЕНИЕ

Межпозвонковая ротация может быть только в горизонтальной плоскости, а торсия - следствие смещения в горизонтальной плоскости, но с включением бокового наклона, сочетающегося с лордозом, и заднего наклона - при кифозе. Таким образом, торсия представляет собой сложное смещение позвонка в трех плоскостях и последовательно захватывает все позвонки дуги. На всем протяжении дуги ротация имеет одно направление, прогрессируя от нейтрального к вершинному позвонку и уменьшаясь (в том же направлении) от вершинного к нижнему нейтральному позвонку, а в пределах дуги все позвонки друг по отношению к другу находятся в положении экстензии, все диски «открыты» вперед [1].

Что касается коррекции торсионно-ротационного компонента то ряд исследователей [2,3,4,5] отметили деротирующий эффект жестких систем, в частности GDI в пределах 13,8-27% с улучшением взаимоотношений позвоночника и грудной клетки. По другим источникам деротация практически не изменилась или если происходит, то клинически себя никак не проявляет [6,7]. От локализации основной дуги сколиотической деформации и ее величины зависят темпы прогрессирования и течение заболевания, подходы и варианты коррекции деформации. Основным методом лечения детей и подростков с сколиотическими деформациями - хирургический. До настоящего времени разрабатываются и совершенствуются различные варианты хирургических технологий, направленные на достижение лучшего результата исправления деформации, восстановление сагиттального баланса позвоночника, получение истинного деротационного эффекта позвонков на вершине сколиотической дуги. [8,9,10,11,12,13,14].

Цель исследования - анализ результатов оперативного лечения пациентов с идиопатическим сколиозом грудной локализации с применением техники апикальной деротации.

МАТЕРИАЛ И МЕТОДЫ

Под наблюдением находилось 38 пациентов (32 девочки и 6 мальчиков) в возрасте

от 12 до 18 лет с идиопатическим сколиозом, прооперированных с использованием эдкор-ректора фирмы Medtronic - CDH Legacy 5.5 техники, и которым был выполнен деротационный маневр на вершине искривления (апикальная зона) воздействием специализированным инструментарием - деротатором VCM. Величина основной сколиотической дуги деформации варьировала от 44 до 90° (в среднем 67,7°+3,7°). Для распределения пациентов была использована классификация Lenke [15,16,17]. Все пациенты по варианту искривления позвоночника относились к 1 типу по Lenke, из них с типом 1a - 29 пациентов, 1b - 9. Все хирургические вмешательства выполняли только из дорсального доступа. В ходе хирургического вмешательства применяли различные методики планирования и установки опорных элементов металлоконструкции, но во всех случаях опорные элементы с вогнутой и выпуклой сторон фиксировали апикальную область. На этот момент обращали особое внимание.

После формирования блоков, формирования стержней и их установки в винты и фиксации, выполняли деротационный маневр. Деротационный маневр с применением многоуровневой транспедикулярной фиксации заключался не только в действии, при котором совершается только классический поворот стержня по вогнутой стороне на 90°, но и выполняли прямое деротационное воздействие на тела позвонков на вершине искривления при помощи специализированного инструментария - деротатора VCM.

При применении данной методики меняется ось ротации, что позволяет получить так называемую истинную деротацию, которая четко определяется даже визуально. Данная методика планирования опорных элементов и интраоперационного исправления деформации позволяет достичь хорошей коррекции, истинной деротации и сохранить достигнутый результат в отдаленные сроки наблюдения. В послеоперационном периоде, как правило, оперированные пациенты в течение суток находились в палате интенсивной терапии. Поднимали в вертикальное положение их

на 2–3 сутки после хирургической коррекции и выписывали на амбулаторное лечение на 7–10 сутки.

РЕЗУЛЬТАТЫ И ИХ ОБСУЖДЕНИЕ

Мобильность фронтальной и сагитальной деформации определяли по рентгено-

граммам. Угол ротации вершинного позвонка определяли по данным КТ до и после операции, измеряемый по методике Aaro, Dahlborn (рисунок 1), процент деротации, рост пациентов до и после операции, количество зафиксированных позвонков.

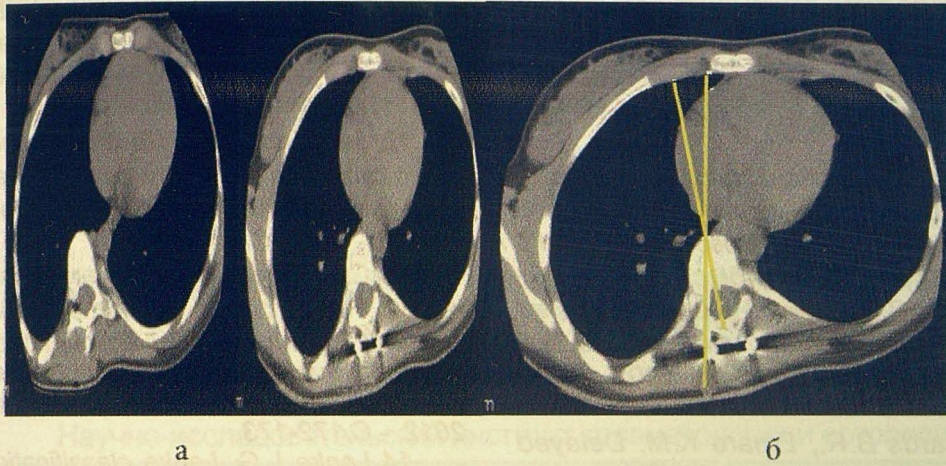


Рисунок 1 - Больная К., 15 лет. Идиопатический, прогрессирующий, С-образный сколиоз IV степени: ротация апикального позвонка а) до операции - 210, б) после операции-100

В послеоперационном периоде коррекция деформации составила в среднем $54,9^{\circ} \pm 4,2^{\circ}$. Величина коррекции сколиотического искривления в среднем составила $89,3 \pm 3,3$ % при средней коррекции до операции по функциональным рентгенограммам – $42,9 \pm 2,7$ %. Ротация позвонков на вершине деформации по данным КТ устранена в среднем на $56,7 \pm 3,1$ %. Рост в среднем увеличился на $5,3 \pm 1,1$ см. В среднем фиксировались от 10 до 15 уровней. Во всех наблюдениях достигнут физиологический сагиттальный профиль и восстановлен баланс тела. Переломов и дестабилизации металлоконструкции не отмечено ни у одного пациента.

Анализ корреляции зависимости сохранения коррекции ротации от степени и типа сколиоза, статистической достоверности по срокам наблюдения не показал ($p > 0,05$). Показатель сохранения коррекции ротации выше у пациентов с S-образным сколиозом - 50,2%, а при С-образном сколиозе - 27,6%. Кроме того, явно прослеживается, что динамика сохранения коррекции ротации высоко коррелирует с динамикой сохранения фрон-

тальной коррекции в разные сроки наблюдения ($r=0,9$). На этом основании следует вывод, что сохранение коррекции ротационного компонента зависит от типа сколиоза и времени после операции, но не зависит от степени исходной деформации.

ЗАКЛЮЧЕНИЕ

Использование систем с транспедикулярной фиксацией и применение техники апикальной деротации позволяют добиться хороших результатов коррекции в ходе хирургического вмешательства, осуществить хорошую деротацию позвонков и избежать передней мобилизации деформации.

ЛИТЕРАТУРА

1. Ho E.K., Upadhyay S.S., Ferris L., Chan F.L. A comparative study of CT and plain radiographic methods to measure vertebral rotation in adolescent idiopathic scoliosis // *Spine*. - 1992. - Vol. 17. - P. 771-774.
2. Danielsson A.J., Nachemson A.L. Radiologic Findings and Curve Progression 22 Years After Treatment for Adolescent Idiopathic Scoliosis // *Spine*. - 2001. - Vol. 26, № 5. - P. 516-525.

3. Pohlman A., Zander T., Burra N.K. et al. Flexible nonfusion scoliosis correction systems reduce inter vertebral rotation less than rigid and implants allow growth of spine: a finite element analysis of different features of Ortobiom (tm) // Eur. Spine J.-2008.-Vol.17, №2.- P.217-223.

4. Kuklo T.R., Lenke L.G., Graham E.J., Won D.S., Sweet F.A. Correlation of radiographic, clinical, and patient assessment of shoulder balance following fusion versus nonfusion of the proximal thoracic curve in adolescent idiopathic scoliosis // Spine. - 2002. - Vol. 27, № 18. - P. 2013-2020.

5. Хирургия идиопатического сколиоза. Ближайшие и отдаленные результаты / под ред. М.В. Михайловского. - Новосибирск: АНО «Клиника НИИТО», 2007. - 456 с.

6. Bose B. Delayed infection after instrumented spine surgery: case reports and review of the literature // Spine. - 2003. - № 3. - P.394-399.

7. Richards B.R., Emara K.M. Delayed infections after posterior TSRH spinal instrumentation for idiopathic scoliosis: revisited // Spine. -2001.- №26.- P.1990-1996.

8. Михайловский М.В. Этапы развития вертебральной хирургии: исторический экскурс // Хирургия позвоночника. - 2004. - № 1. - С. 10-24.

9. Ветрилэ С.Т. Оптимальные методы лечения тяжелых ригидных форм сколиоза // Вестн. травматол. ортопед. им. Н.Н. Пруорова. - 2006.- № 1. - С. 63-70. Lehman R.A. Operative treatment of adolescent idiopathic scoliosis with posterior pedicle screw-only constructs: minimum three-year follow-up of one hundred fourteen cases Jr. // Spine. - 2008. -

Vol. 33, № 14. - P. 1598-1604.

10. Nepple J.J., Lenke L.G. Severe idiopathic scoliosis with respiratory insufficiency treated with preoperative traction and staged antero-posterior spinal fusion with a 2-level apical vertebrectomy // Spine J. - 2009. - Vol. 9, №7. - P. e9-e13.

11. Upa-sani V.V. Adolescent idiopathic scoliosis patients report increased pain at five years compared with two years after surgical treatment // Spine.- 2008. - Vol. 33, № 10. - P. 1107-1112.

12. Зейналов Ю. Лечение идиопатического сколиоза методом внутренней транспедикулярной фиксации // Гений Ортопедии. - 2010. - №1. - С.44-48.

13. Сюдюков А.Р., Виссарюнов С.В., Нуколаев Н.С. и соавт. Материалы V Всероссийской научно-практической конференции молодых ученых с международным участием «Цивильновские чтения». - Новосибирск, 2012. - С.172-173.

14. Lenke L.G. Lenke classification system of adolescent idiopathic scoliosis: treatment recommendations // Instr. Course Lect. - 2005. - №54. - P. 537-542.

15. Lenke L.G. The Lenke classification system of operative adolescent idiopathic scoliosis // Neurosurg. Clin. N. Am. - 2007. - Vol. 18, № 2. - P. 199-206.

16. Miyajiri F. Is the lumbar modifier useful in surgical decision making: defining two distinct Lenke 1A curve patterns // Spine. - 2008. - Vol. 33, № 23. - P. 2545-2551.

17. Aaro S., Dahlborn M. The longitudinal axis rotation of the apical vertebra, the vertebral, spinal and rib cage deformity in idiopathic scoliosis studied by CT. // Spine. - 1981. - Vol. 6. - P. 567-572.

ИДИОПАТИКАЛЫҚ СКОЛИОЗДЫ ТҮЗЕУДЕГІ АПИКАЛЬДІ ДЕРОТАЦИЯ М.Н.ОРЛОВСКИЙ

Түсініктеме. Сколиозбен ауыратын 12-ден 18 жас аралығындағы 38 науқастың операциялық емінің нәтижелері келтірілген. Коррекция Medtronic CDH Legacy 5.5 фирмасының эндокорректорымен стерженді классикалық бұрау және VCM аспап-деротаторы көмегімен омыртқа деформациясының төбесіне әсер ету арқылы орындалды.

Операциядан кейінгі кезде деформация бұрышы $54,9^{\circ} \pm 4,2^{\circ}$ болды. Кейінгі нәтижелері 2 жылдан 3 жыл арасында зерттелді. Ротациялық компонентті түзеуді сақтау сколиоздың түрінен және операцияның кейінгі өткен уақытқа байланысты және бастапқы деформацияның дәрежесіне тәуелді.

Негізгі сөздер: сколиоз, эндокорректор, апикальді деротация.