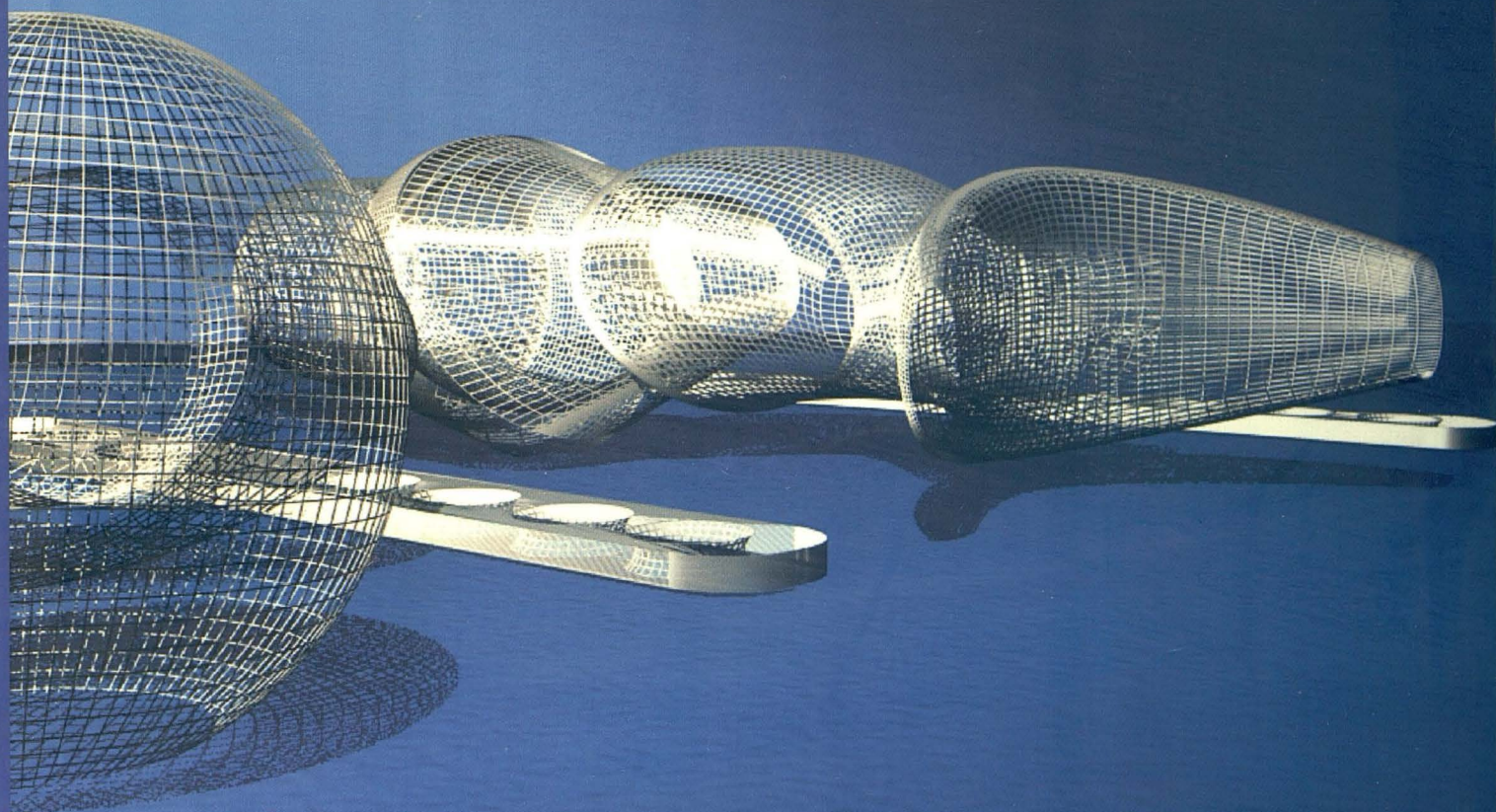


Травматология ЖӘНЕ Ортопедия



1/2002

СПОСОБ ПРОЛОНГИРОВАННОГО ОБЕЗБОЛИВАНИЯ ПРИ ОТМОРОЖЕНИЯХ КИСТЕЙ

Т.С. АНАШЕВ

Акмолинская государственная медицинская академия

При лечении отморожения кистей 3-4 степени с целью обезболивания применяются наркотические анальгетики, проводниковая либо фуллярная анестезия. Использование наркотических анальгетиков длительное время опасно привыканием, проводниковая или фуллярная анестезия производятся периодически. Применение больших объемов местных анестезирующих средств при фуллярной блокаде может иметь токсический эффект.

Нами предложен способ пролонгированного обезболивания при отморожениях кистей, при котором проводниковая анестезия проводится постоянно и малыми порциями местного анестетика.

После обработки операционного поля производится местная анестезия кожи выше средней трети ключицы на 2 см, игла продвигается в направлении кзади и внутри до упора в 1 ребро, в проекции плечевого сплетения, как правило, определяется симптом "простре-

ла". Продвижению иглы в мягких тканях до упора в 1 ребро предпосылается местный анестетик из шприца одетого на иглу. Шприц с иглы снимается, в иглу вводится размеченный по длине проводник, игла удаляется. По проводнику вводится подключичный катетер на длину от конца проводника до метки на поверхности кожи, проводник удаляется, выступающую над кожей часть катетера фиксируют шелковой нитью к коже. По катетеру вводят к плечевому сплетению 0,5% раствор новокаина до 60 мл, при анестезии обеих плечевых сплетений по катетерам вводят по 30-40 мл 0,5% раствора новокаина. В последующем лечении в катетеры вводят по 5-10 мл 0,5% раствора новокаина каждые 4 часа.

Нами способ пролонгированной анестезии применен у 7 больных с отморожениями 3-4 степени (7 мужчин в возрасте 28-53 лет). Способ пролонгированной анестезии применялся в комплексе лечения наряду с дезинтоксикационной, антибактериальной терапией и

ТРАВМАТОЛОГИЯ ЖЭНЕ ОРТОПЕДИЯ 1/2002

перевязками.

При сравнительном анализе больным с отморожениями кистей 3-4 степени, леченных без применения способа пролонгированного обезболивания, необходимо было применение наркотических анальгетиков. Перевязки ран переносились болезненно, эксудативный период ран и определение границ демаркации тканей затягивался более чем на 2 недели.

При применении способа пролонгированной анестезии сокращался эксудативный период раневого процесса; в первую неделю лечения определялись границы демаркации ткани, что позволяло произвести в ранние сроки некрэктомию.