



RS Global

ISSN 2413-1032



WORLD SCIENCE

Multidisciplinary Scientific Edition

ЛЕЧЕНИЯ ПАЦИЕНТОВ С СОЧЕТАННЫМИ И МНОЖЕСТВЕННЫМИ ТРАВМАМИ КОНЕЧНОСТЕЙ И КОСТЕЙ ТАЗА

¹Батпенов Н. Д.,
²Орловский Н. Б.,
²Рахимов С. К.,
²Набиев Е. Н.,
¹Иванов В. В.,
¹Досмаилов Б. С.

¹Научно-исследовательский институт травматологии и ортопедии, Республика Казахстан, Астана;
²Медицинский университет Астана

Abstract. The results of treatment of 21 patients with multiple injuries, including 12 (57.2%) patients with lesions of limb bones. 9 (42.8%) patients with injuries of the pelvis treated at the Department of Traumatology number 2, 5 for the period of 2013 to 2014 were analyzed by the authors. Developed gentle immobilization of the lower limbs in patients with multiple injuries provides adequate fixation and extension of the lower limb in the intensive care period and during emergency external fixation by the device of external fixation device shin bone or hip.

The introduction of surgical treatment of patients in the acute period of polytrauma, using minimally invasive fracture fixation technology allowed providing the early stabilization of the victim's condition, to avoid diagnostic errors and obtain positive results of treatment in 98% of cases.

Keywords: Polytrauma, multiple trauma, combined injury injury, the severity of the damage, the device of external fixator, submersible osteosynthesis, «damage control».

Актуальность темы. Научная разработка хирургической тактики лечения пострадавших с политравмой является актуальной проблемой современной травматологии и ортопедии. Политравма характеризуется высокой летальностью и является одной из трех основных причин смертности, а в возрасте до 40 лет смертность от травм занимает первое место [1,2,3,4,5]. По данным ряда исследователей летальность при политравме колеблется в пределах от 7,1% до 22,0% [6,7,8]. Снижение летальности при сочетанных травмах на 10-15%, намечившееся в 80-е годы оказалось при ближайшем рассмотрении обманчивым, так как эти данные отражали летальность в остром периоде после травмы и были обусловлены совершенствованием противошоковых мероприятий. Общая же летальность, включая погибших в более отдаленные периоды после политравмы, оставалась такой же, составляя 30-35% [9,10,11].

Внедрение новых технологий в современную травматологию и систему ортопедического «damage control» (контроль повреждений) позволило существенно улучшить результаты лечения пациентов с множественными и сочетанными повреждениями [12,13]. Однако частота неудовлетворительных результатов хирургического лечения больных с травмами шокогенных сегментов скелета составляет от 20 до 30,5% [14,15].

При политравмах тяжесть состояния пострадавших обусловлена шоком, кровотечением, повреждением внутренних органов, черепно-мозговой травмой. Лечебная тактика при повреждениях костей конечностей, а также выполнения оперативного вмешательства – наиболее спорные вопросы. Мнения авторов разные: от внеочагового остеосинтеза по экстренным показаниям [16,17,18], различных методов после стабилизации состояния больного [19,20,21] до простой иммобилизации или скелетного вытяжения [22].

Начиная с 90-х годов прошлого столетия в остром периоде политравмы начинает применяться остеосинтез длинных костей конечностей. В странах СНГ приоритет принадлежал внеочаговому остеосинтезу по Илизарову [23,24,25], т.к. погружные методы остеосинтеза сопровождались большим количеством осложнений и неудовлетворительных результатов [26,27]. За рубежом, благодаря разработке малотравматичных методов погружного остеосинтеза, приоритет стали отдавать закрытому блокирующему остеосинтезу [28,29,30].

В настоящее время причинами неоправданного сокращения объема оперативных вмешательств, предпринимаемых в срочном порядке у пострадавших с политравмой, является отсутствие объективных критериев сравнительной оценки травматичности операций, а также опасность причинения за счет операции дополнительную травму. Однако, появление новых технологических возможностей, разработка новых методов и способов восстановления функции опорно-двигательного аппарата, требует четкого определения их роли и места в системе оказания помощи пострадавшим.

При определении тактики хирургического лечения переломов одни авторы ориентируются на индексы тяжести травмы [31,32,33] и не учитывают тип, вид и локализацию перелома. Другие [34,35,36,37] объединяют открытые и закрытые переломы, несмотря на то, что показания к оперативному лечению в раннем периоде политравмы при этих повреждениях принципиально отличаются.

Таким образом, рекомендуемые для практического применения тактические приемы основываются, главным образом, на данных о характере травмы, давно устаревших лечебных схем и более всего, на личном опыте врача. Поэтому, следует разработать систему раннего хирургического лечения переломов у пострадавших с политравмой, основанную на объективной количественной оценке тяжести состояния пострадавшего, позволяющей надежно определить характер, объем и сроки оперативных вмешательств с учетом типа, вида и локализации перелома. Требуется разработки и совершенствования методов хирургического лечения переломов длинных костей и костей таза.

Цель исследования – улучшить результаты лечения пострадавших с политравмой путем усовершенствования ранней хирургической тактики лечения больных в остром периоде политравмы с использованием малоинвазивного метода внеочагового остеосинтеза аппаратами внешней фиксации.

Материал и методы. 21 больной с политравмой, в том числе 12 (57,2%) больных с повреждениями костей конечностей, 9 (42,8%) больных с повреждениями костей таза, лечившихся в отделениях травматологии № 2, 5 за период с 2013 по 2014 гг, которым была использована разработанная система двухэтапной хирургической тактики лечения.

Мужчин было 14 (66,6%), женщин – 7 (33,4%). Наибольший процент пострадавших составили молодые люди до 34 лет и лица среднего возраста – 35-54 лет. По нашим данным, лица трудоспособного возраста составили 86%, что коррелируется с данными других исследователей.

Основной причиной травмы были дорожно-транспортные происшествия – 62% (13 случаев), кататравмы 38% (8 случаев). Всего у 21 больного диагностировано 38 переломов. Преобладали переломы голени (39%) и бедра (20%), и переломы плечевой кости, предплечья, кисти, стопы – до 40%. Открытые переломы длинных костей наблюдались в 31% случаях, закрытые переломы – в 61%, сочетание открытых и закрытых переломов – у 22%, внутрисуставные – у 21%. В 8% случаях переломы костей конечностей сочетались с травмой костей таза.

Результаты и их обсуждение. Всех пострадавших с сочетанной и множественной травмой с признаками травматического шока госпитализировали в протившоковую палату, где сразу же осматривались дежурной бригадой (травматологом, анестезиологом-реаниматологом, хирургом, нейрохирургом, в случае необходимости привлекались смежные специалисты) и проводились лечебно-диагностические мероприятия параллельно с протившоковой терапией, с учетом доминирующего повреждения. Для постановки диагноза использовали весь имеющийся арсенал лучевых методов исследования, проводимый круглосуточно (компьютерная томография, ЭхоЭг, рентгенография, УЗИ).

В первые часы травмы на фоне протившоковой терапии производили вправление вывихов с последующей иммобилизацией конечности гипсовой лонгетой (либо скелетным вытяжением). При открытых переломах длинных костей на первом этапе лечения ограничили промыванием ран растворами антисептиков, наложением асептической повязки. Затем после стабилизации общего состояния, выведения больного из шока, в течение суток проводили ПХО открытых переломов, первичный синтез открытого перелома АНФ. Из методов остеосинтеза в экстренном порядке мы использовали внеочаговый остеосинтез АНФ. Ранние операции (в течение первых суток после стабилизации общего состояния) на сегментах ОДА выполнены 5 (22,5%) больным, из них ПХО открытого перелома 2-3 степени и первичный остеосинтез аппаратом Илизарова 9 больным (22 сегмента).

При сочетании переломов бедра и голени, либо одного бедра мы использовали специальную шину, которая изготовлена из двух раздвижных алюминиевых рамок: наружная раздвижная рамка длиной до 1,71 м с поперечной распоркой для упора в подмышечную впадину и внутренняя рамка длиной до 1,45 м с поперечной распоркой для упора в паховую область. Нижняя часть внутренней рамки снабжена поперечной пластиной с резьбовым отверстием для винтового механизма. Винтовой механизм соединен с металлической дугой. Раздвижные рамки снабжены П-образными прижимными фиксаторами и стопорными болтами. Шина предназначена для фиксации костных фрагментов у больных с политравмой в реанимационном периоде, а также во время экстренного наружного остеосинтеза аппаратом внешней фиксации костей голени либо бедра (оформлена заявка на предполагаемое изобретение).

Ранняя стабилизация переломов длинных костей является эффективной профилактической мерой возможных осложнений (жировая эмболия, тромбоэмболия лёгочной артерии, пневмония и прочие). Она необходима для стабилизации общего состояния больного, проведения лечебно-диагностических мероприятий и ранней активизации больного в постели. Нестабильность переломов способствует более продолжительному течению шока, развитию жировой эмболии, кровотечению, являющимся основной причиной смерти [35].

Окончательный синтез переломов длинных костей конечностей и таза, проводили после стойкой стабилизации жизненно важных функции организма, как правило, в течение четырех недель. В период компенсации организма выполнено всего 19 операции (у 12 больных), причем одноэтапные операции в ходе одного наркоза сразу на всех сегментах конечностей выполнены у 5 больных, у 7 больных — последовательно, с перерывом 7-10 дней в два этапа. Консервативный метод применен на 9 сегментах (у 4 больных).

Таким образом, из 21 больного оперативное лечение проведено 17 (29 сегмента) больным, консервативное — 4 (9 сегмента). 17 больным было проведено в общей сложности 25 операции, из них чрескостный остеосинтез составил 7 (28%) операций, погружной остеосинтез — 3 (12%), БИОС — 8 (32%), применение спиц, проволоки — 7 (28%). Следует отметить, что малоинвазивные технологии фиксации переломов — БИОС снижает травматичность манипуляции, облегчает процесс фиксации переломов, что дает возможность широко использовать их для остеосинтеза переломов ОДА при политравме.

В послеоперационном периоде уделяли внимание профилактике гнойно-септических осложнений, посттравматической пневмонии, ТЭЛА, пролежней. Немаловажное значение имеет обеспечение адекватного энтерального и парентерального (сбалансированного и калорийного по составу) питания. В дальнейшем, после стабилизации общего состояния больных переводили из ОРИТ для дальнейшего лечения в отделение множественной травмы или политравмы.

В основу тактики лечения пострадавших с травмой таза положены общие критерии оценки тяжести состояния. Вместе с тем, с учетом результатов наших исследований и новых разработок, хирургическая тактика лечения тяжелых повреждений таза в остром периоде имеет существенные отличия. Ранний остеосинтез таза, обладая гемостатическим и противоболевым эффектом при минимальной травматичности применяемых методик, может рассматриваться как компонент противошоковой терапии.

Перспективным направлением развития метода внешней фиксации нестабильных повреждений таза является сочетание методов внешней и внутренней фиксации в виде как одномоментного, так и последовательного их применения. Как правило, переднее полукольцо таза можно достаточно надёжно стабилизировать большинством аппаратов, тогда как для фиксации заднего полукольца необходимо применение технологий внутреннего функционально стабильного остеосинтеза.

При оперативном лечении повреждений тазового кольца использовались следующие технологии: ЧКДО, накостный остеосинтез. Циркулярные (замкнутые) аппараты внешней фиксации применены в 4 случаях, передние (незамкнутые) аппараты — в двух. Аппараты внешней фиксации использовали в качестве временного метода при оказании неотложной помощи пострадавшим с нестабильными повреждениями таза и шоком. Как окончательный метод лечения внешние аппараты применены в случае осложненных повреждений таза, а также при наличии противопоказаний к выполнению внутренней фиксации тазового кольца.

Клиническое наблюдение (рисунок 4). Больной А., 48 лет. Травму получил в результате дорожно-транспортного происшествия 22.09.13г. Доставлен бригадой скорой медицинской помощи в приемное отделение НИИТО. Клинический диагноз: Сочетанная травма. Травматический разрыв

симфиза и крестцово-подвздошного сочленения справа. Закрытый оскольчатый подвертельный перелом правого бедра со смещением отломков и с отрывом малого ветела. Закрытый винтообразный средней нижней трети обеих костей правой голени со смещением костных отломков. Закрытый перелом лучевой кости обеих предплечья в типичном месте со смещением отломков. ЗЧМТ. Сотрясение головного мозга. Травматический шок 2-3 степени.

После обследования по шкале TS и Глазго, степень тяжести травмы у больного составила 38 баллов. Больной был госпитализирован в отделение интенсивной терапии, где проведена противошоковая терапия, наложено скелетное вытяжение за пяточную кость. На предплечья были наложены гипсовые лонгеты после предварительной репозиции костных отломков. На вторые сутки после стабилизации состояния под общим обезболиванием выполнен остеосинтез костей таза, правого бедра и правой голени стержневыми аппаратами внешней фиксации (рисунок 1, 2)

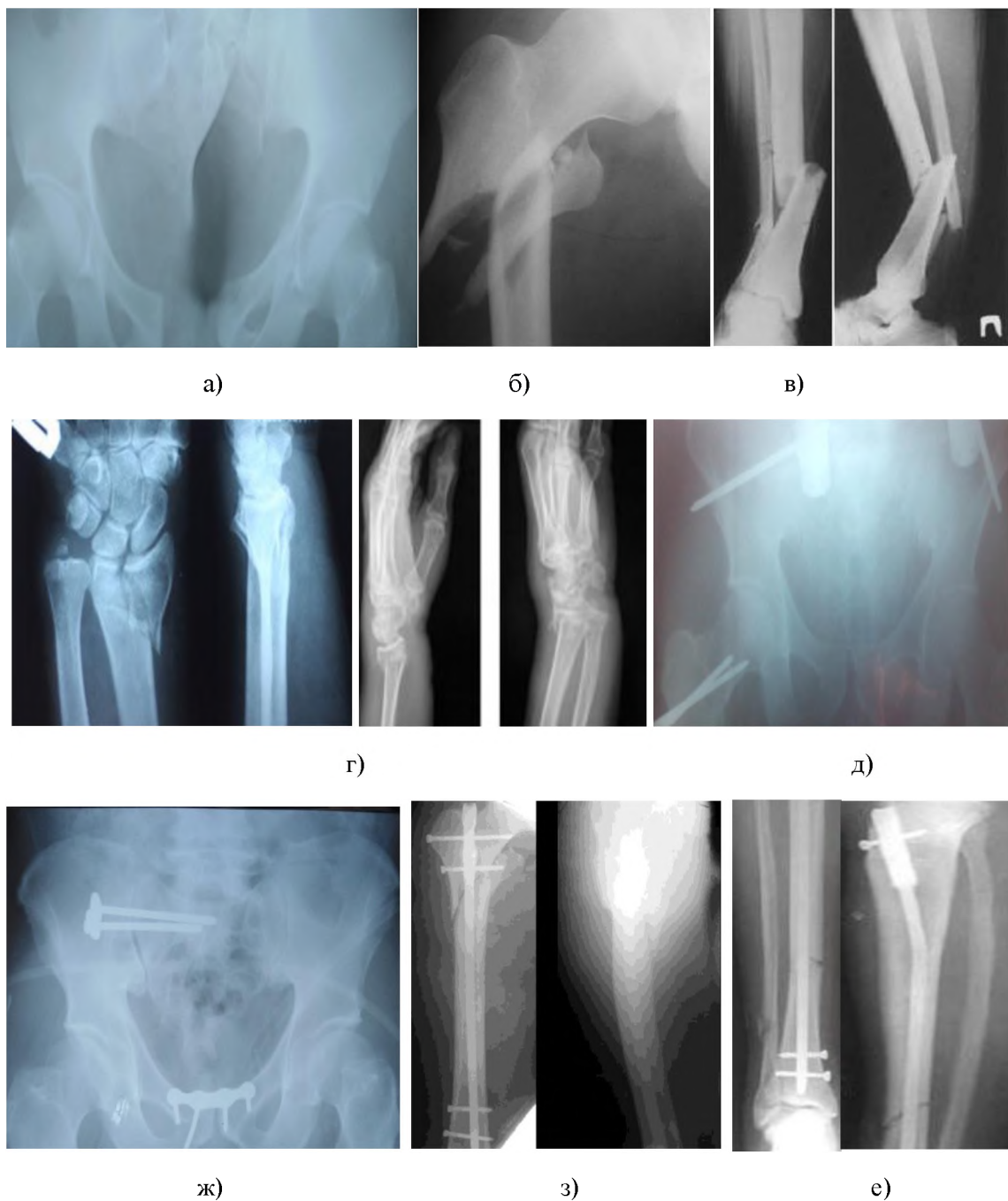


Рис. 1. Фоторентгенограммы больного А, 48 лет, диагноз: Сочетанная травма.

а – таза при поступлении; б – правого бедра при поступлении; в – правой голени при поступлении; г – костей предплечья при поступлении; д – таза после фиксации в аппарате; ж – таза после синтеза пластиной и винтами; з – правого бедра после закрытого блокирующего остеосинтеза; е – правой голени после закрытого блокирующего остеосинтеза

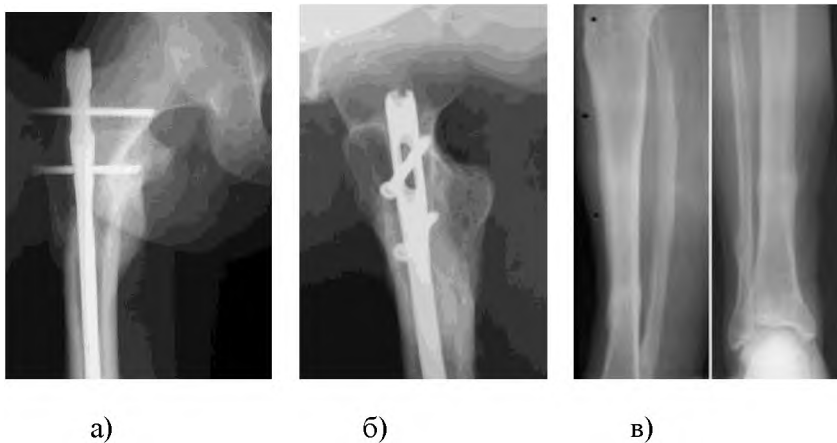
Травматический разрыв симфиза и крестцово-подвздошного сочленения справа. Закрытый оскольчатый подвертельный перелом правого бедра со смещением отломков и с отрывом малого ветела. Закрытый винтообразный средней нижней трети обеих костей правой голени со смещением костных отломков. Закрытый перелом лучевой кости обеих предплечья в типичном месте со смещением отломков. ЗЧМТ. Сотрясение головного мозга. Травматический шок 2-3 степени. Закрытый оскольчатый перелом средней трети обеих костей правой голени со смещением костных отломков. Травматический шок 2-3 степени.

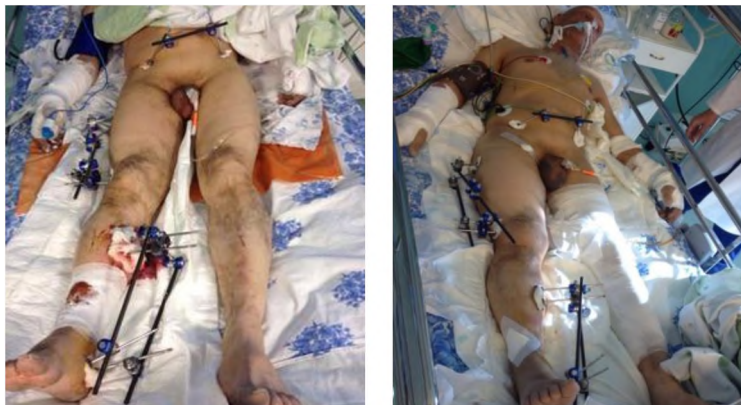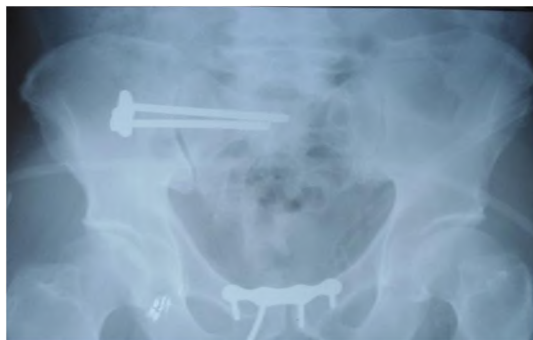


Рис. 2. Общий вид больного А, 48 лет после остеосинтез костей таза, правого бедра и правой голени стержневыми аппаратами внешней фиксации.

Послеоперационный период протекал без осложнений. Второй этап хирургических операции была проведена после переведение больного в профильное отделение, на 10 сутки (после нормализации показателей крови, улучшения общего состояния): демонтаж аппаратов внешней фиксации и 1) остеосинтез симфиза пластиной, фиксация крестцово-подвздошного сочленения справа винтами АО (рисунок 1, ж); 2) Закрытый блокирующий интрамедуллярный остеосинтез правой бедренной кости (рисунок 1, з). 3) Закрытый блокирующий интрамедуллярный остеосинтез правой большеберцовой кости (рисунок 1, е). Послеоперационный период протекал без осложнений. На вторые сутки начаты пассивные движения в суставах нижних конечностей, активные движения – на третьи. Швы сняты на десятые сутки.

Больной осмотрен через 12 месяцев (рисунок 3).





г)

*Рис. 3. Фоторентгенограммы больного А, 48 лет через 12 месяцев после травмы.
а – сросшийся перелом правого бедра; б – сросшийся перелом правого голени, гвоздь удален;
б – состояние после остеосинтеза пластиной и винтами*

Согласно международной системе оценки исходов лечения переломов костей S.A. Majeed, больной (работавший до травмы) набрал 89 баллов, что соответствует хорошему результату.

Таким образом, разработанные способы диагностики переломов костей таза просты в выполнении, доступны при обследовании больных травматологического профиля, информативны.

Разработанная щадящая иммобилизация нижней конечности у пострадавших с политравмой обеспечивает адекватную фиксацию и вытяжения нижней конечности в реанимационном периоде, а также во время экстренного наружного остеосинтеза аппаратом внешней фиксации костей голени либо бедра. Устройство прост в применении и является методом выбора для транспортной иммобилизации при политравме.

К преимуществам ранней оперативной фиксации переломов длинных костей конечностей аппаратом внешней фиксации относятся: малотравматичность, отсутствие интраоперационной кровопотери и выраженный противошоковый эффект. Ранняя стабилизация тазового кольца приводит к значительному снижению болевого синдрома, ранней активизации пострадавшего, сокращению сроков постельного режима, облегчает общий и медицинский уход за пациентом.

Внедрение системы двухэтапного хирургического лечения переломов длинных костей конечностей и костей таза у пострадавших с политравмой обеспечивает профилактику тяжелых осложнений и наиболее раннюю стабилизацию состояния пострадавших и стабилизирует течение травматической болезни.

Рациональное применение разработанной тактики ранней оперативной фиксации переломов длинных костей и костей таза с учетом тяжести состояния пострадавшего и бальной оценки тяжести полученных травм позволили избежать диагностических ошибок и получить положительные результаты лечения в 98% случаях.

Заключение. Проанализированы результаты комплексного лечения 21 больных с политравмой, в том числе 12 (57,2%) больных с повреждениями костей конечностей, 9 (42,8%) больных с повреждениями костей таза, лечившихся в отделениях травматологии № 2, 5 за период с 2013 по 2014 гг, к которым была применена разработанная система двухэтапной хирургической тактики лечения.

В остром периоде множественной и сочетанной травмы диагностический и лечебные алгоритмы определяются при обязательном совместном осмотре хирурга, травматолога, нейрохирурга и реаниматолога. При этом принципиально важно распределить больных на группы в зависимости от характера «доминирующего» повреждения, используя современные высокоинформативные методы диагностики.

При сочетанной травме, на фоне противошоковых мероприятий, выполняют временную иммобилизацию (гипсовые повязки, скелетное вытяжение, аппарат Илизарова) поврежденных конечностей, и первоочередное внимание уделяют топическому диагнозу повреждений головного мозга и органов брюшной полости. Окончательное решение в выборе метода лечения переломов ОДА целесообразно принимать после завершения диагностических и лечебных манипуляций.

При множественных переломах костей ОДА одномоментно должны быть завершены диагностические и лечебные манипуляции в отношении каждого перелома с применением наиболее эффективных и малотравматичных методов фиксации отломков. Операции могут выполняться последовательно одной хирургической бригадой или одновременно несколькими хирургическими бригадами.

Разработанная щадящая иммобилизация нижней конечности у пострадавших с политравмой обеспечивает адекватную фиксацию и вытяжения нижней конечности в реанимационном периоде, а также во время экстренного наружного остеосинтеза аппаратом внешней фиксации костей голени либо бедра. Устройство просто в применении и является методом выбора для транспортной иммобилизации при политравме.

Внедрение системы двухэтапного хирургического лечения переломов длинных костей конечностей и костей таза у пострадавших с политравмой обеспечивают профилактику тяжелых осложнений и наиболее раннюю стабилизацию состояния пострадавших, и стабилизирует течение травматической болезни

Рациональное применение разработанной тактики ранней оперативной фиксации переломов длинных костей и костей таза с учетом тяжести состояния пострадавшего и бальной оценки тяжести полученных травм позволили избежать диагностических ошибок и получить положительные результаты лечения в 98% случаях.

Выводы

1. В остром периоде травматической болезни целесообразны простые и малотравматичные способы фиксации повреждений ОДА с помощью разработанной шины клиники.

2. Рациональное использование системы двухэтапного хирургического лечения переломов длинных костей конечностей и костей таза у пострадавших с политравмой обеспечивают профилактику тяжелых осложнений и раннюю реабилитацию больных с политравмой.

ЛИТЕРАТУРА

1. Соколов В.А. Множественные и сочетанные травмы. - М.: ГЭОТАР, 2006. - 512 с.
2. Соколов В.А., Велик Е.И., Такиев Е.И. Оперативное лечение переломов дистального отдела бедра у пострадавших с сочетанной и множественной травмой // Вестник травматологии и ортопедии им. Н.Н. Приорова. - 2004. - № 1. - С. 20-26.
3. Солодовников П.Н. Лечение сочетанных травм и заболеваний конечностей // Матер. Всерос. науч. конф. - Москва, 2003. - С. 293-294.
4. Литвина Е.А. Современное хирургическое лечение множественных и сочетанных переломов костей конечностей и таза: автореф. ... док. мед. наук: - Москва, 2010. - 24 с.
5. Бондаренко А.В., Пелеганчук В.А., Герасимова О.А. Госпитальная летальность при сочетанной травме и возможности её снижения // Вестник травматологии и ортопедии им. Н.Н. Приорова. - 2004. - № 3. - С 54-55.
6. Зулкаржев Л.А. Лечение сочетанных травм и заболеваний конечностей // Тезисы Всероссийской конференции. - Москва, 2003. - С. 129-130.
7. Карасёв А.Г. Чрескостный остеосинтез по Илизарову при лечении больных с одновременными переломами бедра и голени // Вестник травматологии и ортопедии им. Н.Н. Приорова. - 2005. - № 1. - С. 8-11.
8. Миренков К.В., Амро Т.А., Мелашенко С.А. Лечение сочетанных травм и заболеваний конечностей // Матер. Всерос. науч. конф. - Москва, 2003. - С. 229-230.
9. Соколов В.А. Множественные и сочетанные травмы. - М.: ГЭОТАР, 2006. - 512 с.
10. Мелашенко С.А. Выбор времени операции и лечение травм позвоночника у больных с множественной травмой // Политравма. - 2008. - № 1. - С. 71.
11. Минасов Т.Б., Ханин М.Ю., Минасов И.Б. Диафизарные переломы большеберцовой кости – заблокированный или расширяющийся гвоздь // Гений ортопедии. - 2009. - № 4 – С. 110-113.
12. Соколов В.А., Велик Е.И. Тактика лечения переломов длинных костей конечностей у пострадавших с сочетанной травмой в раннем периоде // Медицина критических состояний. - 2004. - № 3. - С. 21-30.
13. Стэльмах К.К. Лечение нестабильных повреждений таза // Травматология и ортопедия России. - 2005. - № 4 (38). - С. 31-38.

14. Бялик Е.И., Соколов В.А., Семенова М.Н. Особенности лечения открытых переломов длинных костей у пострадавших с политравмой // Вестник травматологии и ортопедии им. Н.Н.Приорова. - 2002. - № 4. - С.3-8.
15. Пожарский В.Ф. Политравмы опорно-двигательной системы и их лечение на этапах медицинской эвакуации. - М.: Медицина, 1989. - 256с.
16. Davidovits P., Disilverstre M., Savini R. L'impiego delle TAS nelle fracture toracolombari // Minerva Orthop. - 2007. - Vol. 38, № 4. - P. 237-244.
17. Шапот Ю.Б., Селезнёв С.Ф., Ремизов В.Б. Множественная и сочетанная травма, сопровождающаяся шоком. - Кишинев, 1993. - 240с.
18. Ramenofsky M.Z., Morse Th.S. Standarts of Care for the Critically Injured Pediatric Patient // Journal of Trauma. – 2002. - Vol. 22, №11. - P. 921-929.
19. Миренков К.В. Лечение сочетанных травм и заболеваний конечностей // Матер. Всерос. науч. конф. - Москва, 2003. - С. 229-230.
20. Лебедев В.Ф., Рожков А.В. Осложнения тяжёлой травмы: достижения и проблемы // ВМЖ. - 2008. - № 10. - С. 40-45.
21. Martin J., Marsh J.L., Nepola J.V. et al. // J. Orthop. Trauma. - 2008. - Vol. 14, № 6. - P. 379-385.
23. Минасов Б.Ш., Ханин М.Ю., Аит-Шауи Х. Хирургическое лечение осложнённых нестабильных переломов грудного и поясничного отдела позвоночника при политравме // Медицинский вестник Башкортостана. - 2010. - Том 5, № 2. - С. 76-81.
24. Борозда И.В. Лечение сочетанных повреждений таза. - Владивосток: Дальнаука, 2009. - 195 с.
25. Гильфанов С.И. Фиксация заднего полукольца при нестабильных повреждениях таза // Травматология и ортопедия России. - 2009. - №2 (52). - С. 53-58.
26. Renaldo, N. Damage-control orthopedics: evolution and practical applications / N. Renaldo, K. Egol // Am J Orthop. - 2006. - Vol. 35. - №6. - P. 285-291.
27. Ostermann P.A., Ekkernkamp A., Henry S.L., Seligson D. Behandlung der offenen Fraktur vom Typ III B – Therapieregime und Ergebnisse // Zentralbl-Chir., 1992, 117(7), - P.394-397.
28. Boyd CR, Tolson MA, Copes WS. Evaluating Trauma Care: The TRISS Method // J.Trauma, 1987, 27, - P.370-378.
29. Markle J, Cayten CG, Byrne DW. Comparison between TRISS and ASCOT methods in controlling for injury severity // J Trauma, 1992, Aug, 33(2), - P.326-332.
30. Шапот Ю.Б., Селезнёв С.Ф., Ремизов В.Б. Множественная и сочетанная травма, сопровождающаяся шоком. - Кишинев, 1993. - 240 с.
31. Ramenofsky M.Z., Morse Th.S. Standarts of Care for the Critically Injured Pediatric Patient // Journal of Trauma. – 2002. - Vol. 22, №11. - P. 921-929.
32. Миренков К.В. Лечение сочетанных травм и заболеваний конечностей // Матер. Всерос. науч. конф. - Москва, 2003. - С. 229-230.
33. Лебедев В.Ф., Рожков А.В. Осложнения тяжёлой травмы: достижения и проблемы // ВМЖ. - 2008. - № 10. - С. 40-45.
34. Davidovits P., Disilverstre M., Savini R. L'impiego delle TAS nelle fracture toracolombari // Minerva Orthop. - 2007. - Vol. 38, № 4. - P. 237-244.
35. Oestem H.J. Scoring – criteria for operability // Zentralbl Chir., 1997, 122(11). - P. 943-953.
36. Илизаров Г.А., Швед С.И., Карагодин Г.Е., Шигарев В.М. Чрескостный остеосинтез множественных повреждений конечностей: Метод. рекомендации. – Курган, 1984. – 22 с.
37. Ткаченко С.С., Евдокимов А.Е. Принципы лечения пострадавших с сочетанными повреждениями и множественными переломами костей // Вестник хирургии. - 1990. - №3. - С. 71-76.