


ISSN 1684-9280

Травматология ЖӘНЕ Ортопедия



1/2008

БҰҒАНАНЫҢ АКРОМИОНДЫҚ БӨЛІГІНІҢ ШЫҒУЫН ЕМДЕУГЕ АРНАЛҒАН ҚҰРЫЛҒЫЛАР

Е.Н. НӨБИЕВ

Қазақ мемлекеттік медицина академиясы, Астана

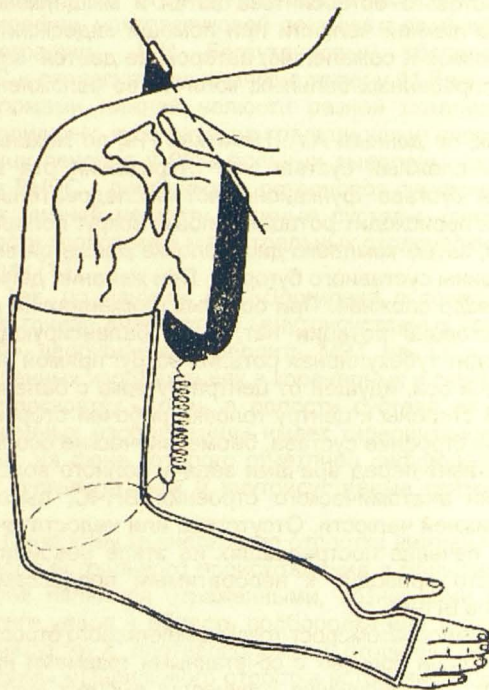
Бұғананың акромиондық бөлігінің шығуы иық белдеуінің кең таралған зақымдануына жатады және ол барлық жарақатты шығулардың 12,5-тен 26,1 пайызын құрайды, ал жиілігі жағынан иық сүйегінің жарақатты шығуларынан кейін үшінші орын алуда (А.В.Каплан, 1967 А.Я.Штутин 1975; Г.А.Иванов 1980; В.И.Гонгальский 1988; А.Ф.Краснов 1995; Р.З.Уразгельдиев 1998). Бұғананың сынып-шығуы сирек кездеседі. Жарақат алғандардың басым көпшілігі жастар мен орта жастағылар (20-45 жас аралығы), көбі ересек адамдар.

Травматология саласына осы жарақатты емдеуге арналған бірнеше сырттан бекітуші аппараттар мен құрылғылар белгілі. Оларға сараптама жасау барысында оларды шартты түрде екі топқа бөлуге болады, яғни сымтемір (спицалы) және стерженді аппараттар мен құрылғылар.

Сырттан бекітуші аппараттар мен құрылғылар және аппараттардың құрам бөліктері сынған немесе шыққан сүйекпен байланысу принципі ішкі бекіткіштермен салыстырғанда түбегейлі өзгерген. Мәселен, ішкі бекіткіштерді (біз оларды) сүйекті жабыстыру күшін пайдалануға тырысамыз, ал сырттан бекітуші аппараттарында ол күштің маңызы жойылады. Себебі сырттан бекітуші остеосинтезде сүйек бастарының тұрақтылығы сүйекке сымтемірлердің (спицалардың) айқаса енгізілуі және оларды аппараттың тіректеріне, доғаларына бекітіп тарту нәтижесінде жүзеге асырылады. Сырттан бекітуші остеосинтездің басымдылығы сол, онда шығуды және сынықты салу жабық жүргізіледі, ал сынықты бекіту мерзімі өткен соң бекітуші аппараттарды алып тастау үшін қосымша операцияны талап етпейтіні бәрімізге мәлім.

Жалпы медицина саласының дамуы барысында жылдан жылға бұғананың акромиальды бөлігінің шығуын емдеуге арналған құрылғылар мен аппараттар жетілдірілуде, сондықтан ол әрине емнің нәтижелерін болашақта күрт жақсартатын жаңа емдеу жолдарын табуға мүмкіндік беретіні сөзсіз.

Ю.П. Колесников тәсілі (1979 ж.). Сым темір бұғананың акромиальді бөлігімен өткізіліп науқастың зақымданған жағындағы қолтық астында орналасқан ЦИТО доғасына бекітіледі. Доға арнайы пружина

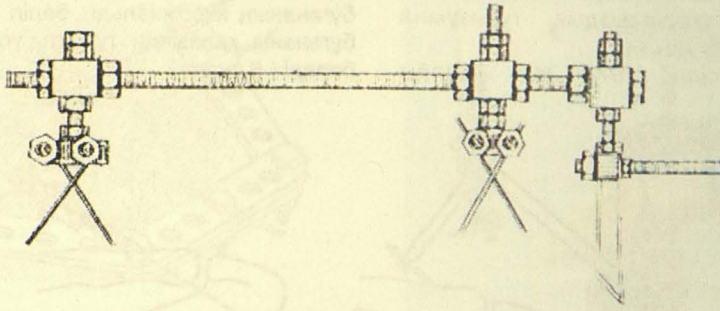


1 сурет - Ю.П.Колесников тәсілі

арқылы науқастың білегіне салынған гипсті таңғышқа бекітіледі. Науқастың қолы шынтақ буынында 90 гр-қа бүгілген (1 сурет).

Көрсетілен конструкцияның кемшілігі оның тұрақсыздығында, көп уақыт бойы иық, шынтақ және білезік буынындарындағы қозғалыстың шектелуінде және бұл тәсіл науқастар үшін өте қолайсыз жағдай туғызады.

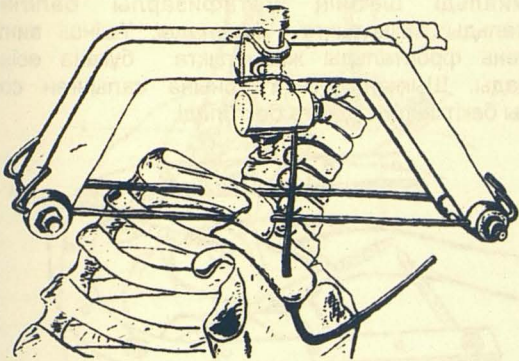
Г.С. Сушко тәсілі (1980 ж.). Тәсілдің мәні сол, екі айқасқан спицалар арқылы конструкция бұғанана бекітіледі. Бұғананың акромиальді бөлігі арқылы сагиттальды жазықтықта спица өткізіліп, П тәрізді бүгіледі және спица бекіткішке бекітіліп арнайы тарту механизмімен акромиальді өскінді тарту арқылы шығу орнына салынады (2 сурет).



2 сурет - Г.С. Сушко тәсілі

Құрылғының кемшілігі оның көлемділігі мен бұғанаға орналастырудың күрделілігінде, аппарат сирек қолданғандықтан кең таралмаған.

О.И. Цих тәсілі (1978 ж.). Құрылғы қатар орналасқан екі доғадан құрастырылған. Сагитальды жазықтықта бұғананың акромиальды бөлігі арқылы екі спица өткізіліп аталған доғаларға бекітіледі. Тірегі бар қосымша спица жауырынның акромиальді өскіні арқылы жоғарыдан төмен өткізіліп арнайы тартушы механизмге бекітіледі. Аталған механизм арқылы жауырын бұғана және акромиальді өскіннің қарым қатынасының қалпына келгенінше жоғары тартылады (3 Сурет).



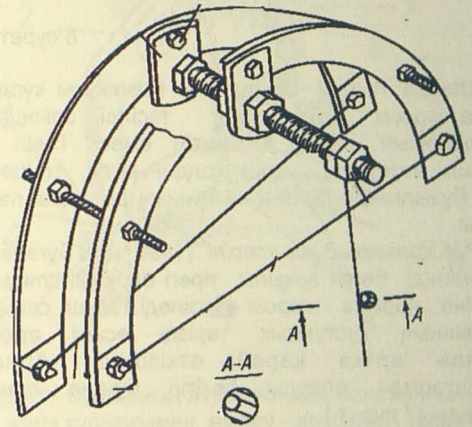
3 сурет - О.И.Цих тәсілі

Әрине, аталған құрылғының да кемшілігі орын алуда, олар акромиальді өскін арқылы өткен тірек спицаның өскінді тесіп өтуі, спицаның иық буынын тітіркендіруі және осы спицаның иықты сыртқа әкетуге кедергісі.

В.З.Полетанский тәсілі (1988 ж.). Құрылғының негізі стержендермен қосылған Илизаров аппаратының екі доғасынан құралған. Тірегі эксцентрикалы орналасқан қосымша спица жауырынның акромиальді өскіні арқылы жоғарыдан төмен өткізіліп арнайы тартушы механизмге бекітіледі. Аталған механизммен жауырын бұғана орнына түскенше жоғары тартылады (4 сурет).

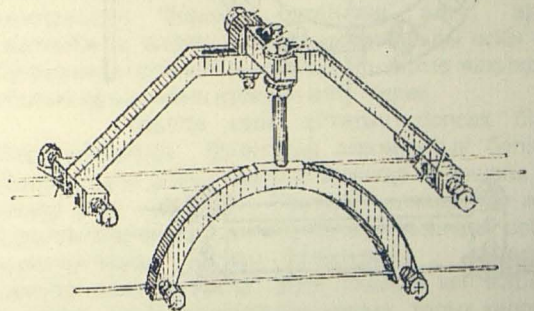
Негізінде бұл құрылғы Цих аппаратының жасайтын шараларын қайталайды, сондықтан ол құрылғының кемшілігі болып табылады.

Ш.Г. Вартанян тәсілі (1981 ж.). Құрылғы жартылай екі доғадан тұрады.



4 сурет - В.З. Полетанский тәсілі

Тәсілдің мәні - сагиттальды жазықтықта бір-біріне қатар орналасқан 3 спицалар өткізіледі, олардың екеуі бұғананың акромиальды бөлігі арқылы, біреуі жауырынның акромиальді өскіні арқылы өткізіледі (5 сурет).

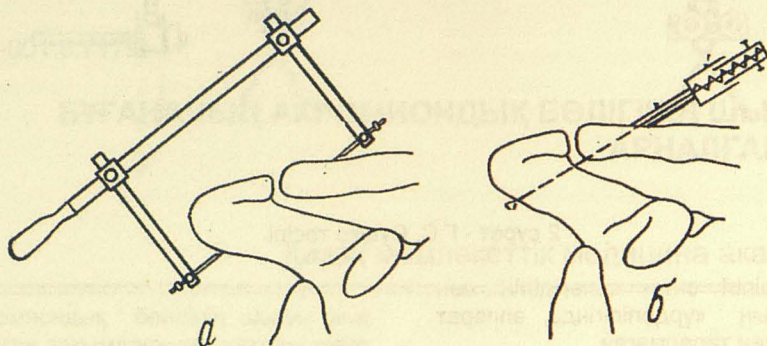


5 сурет - Ш.Г. Вартанян тәсілі

Құрылғы тұрақсыз болғандықтан және науқасқа емдеу барысында мазасыздық туғызуына байланысты кең таралған жоқ.

Г.А.Иванов тәсілі (1974 ж.) Арнайы

құрастырылған аппаратпен акромиальді өскіннен бұғананың акромиальді бөлігі арқылы өткен спица бұғананы қалпында тұрақты ұстап тұруына мүмкіндік береді (6 сурет).



6 сурет - Г.А.Иванов тәсілі

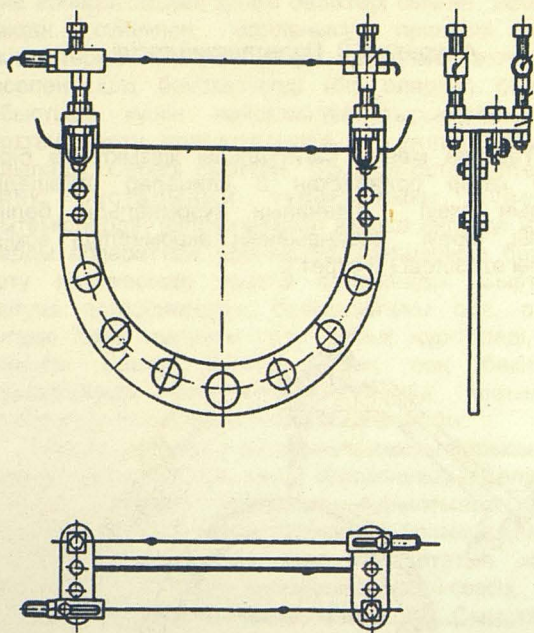
Алайда тәсілді пайдалану техникасы күрделі, әсіресе толық науқастарда тәсілді орындауда инструкциясын сақтау мүмкін емес. Тәсіл тек ұсынушы автормен ғана қолданылған, спицаның тірегі бұзылғанда бұғана шығуының рецидиві пайда болады.

Р.И.Уразгельдиев тәсілі (1998 ж.). Бұғананың акромиальді бөлігі арқылы тірегі бар екі спицалар бір-біріне қарама - қарсы өткізіледі. Үшінші спицаны жауырынның құстұмсық тәрізді өскіні арқылы алдынан артқа қарай өткізіледі. Арнайы бекіткіштермен оларды бекітіп бұғана орнына салынады (7 сурет).

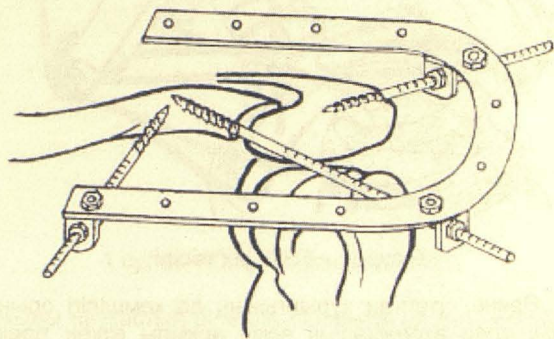
Кемшілігі-тәсілдің күрделілігі, аппараттың қолайсыздығы, сынықтарда пайдаланылмауы.

О.В. Бейдик тәсілі (2004 ж.) (8 сурет). Апарат 3 консульды винт-стерженнен және Илизаров аппаратының доғасынан құрастырылған. Винттер бекіткіштер арқылы доғаға бекиді.

Винт-стерженнің біреуі жауырынның өсіне сагитталды жазықтықта, екіншісі – бұғананың акромиальді шетінің метафизарлы бөлігіне сагитталды жазықтықта бұралады. Үшінші винт-стержень фронтальды жазықтықта бұғана өсіне бұралады. Шыққан бұғана орнына салынған соң сыртқы бекіткішпен доғаға бекітіледі.



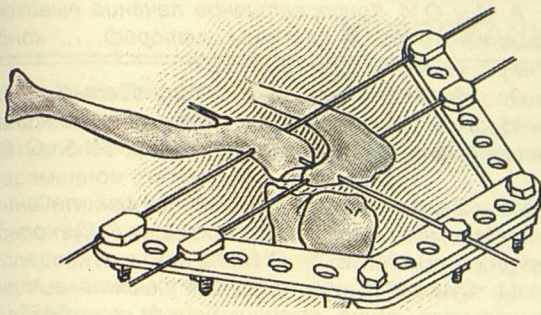
7 сурет - Р.И.Уразгельдиев тәсілі



8 сурет - О.В. Бейдик тәсілі

Тәсілдің кемшілігі - апарат сүйек бастарын тек бекітуге арналған, аппараттың құрам бөліктерінің қосымша компрессия беруге, сүйекті алға немесе артқа жылжытуға мүмкіндігі жоқ.

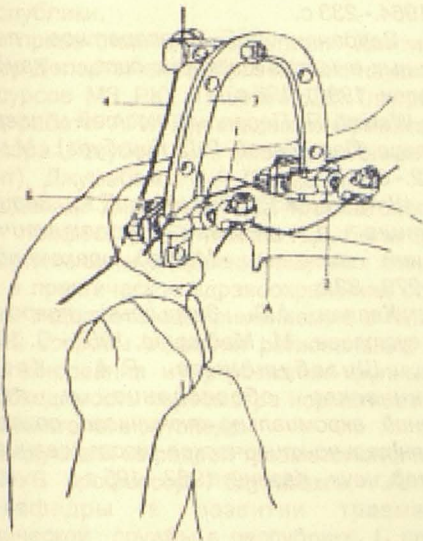
А.Д. Ли, Р.С. Баширов тәсілі (1992 ж.) (9 сурет). Акромион арқылы сагитталды жазықтықта 1-ші сымтемір (спица) өткізіледі. 2-шісі бұғананың акромиальді бөлігі арқылы бірінші сымтемірге (спицеге) қатар өткізіледі. Шыққан бұғананы орнына салғаннан соң 3-ші сымтемір акромион мен бұғананың акромиальды бөлігі арқылы өткізіледі. Сым темірлер арнайы планкаларға бекіткіштер арқылы бекітіліп тартылады.



9 сурет - А.Д. Ли, Р.С. Баширов тәсілі

Жоғарыдағы көрсетілген тәсілдің принциптерін қайталау болғандықтан, осы тәсілде де аталған кемшіліктер орын алаған.

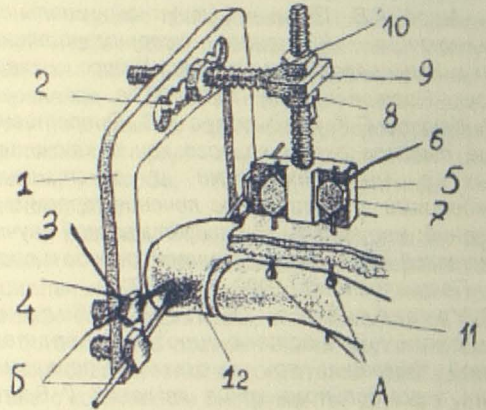

Ә.Ж. Абдрахманов, М.Т. Әбілмәжінов тәсілі (2006). Бұғананың акромиальді бөлігінің үсті және асты арқылы бір-біріне қатар орналасқан екі спица өткізіледі. Олар арнайы доғаға бекітіледі. Тірегі бар спица жауырынның акромиальды өскін арқылы өткізіледі. Ол доғаға бекітіледі. Доғаны спицаларымен бірге сыртқа бұғанда шыққан бұғана қалпына келеді (10 сурет).



10 сурет - Ә.Ж. Абдрахманов, М.Т. Әбілмәжінов тәсілі

Бұл тәсіл қазіргі таңда авторлармен нәтижелі пайдаланылуда. Басқа тәсілдерден басымдылығы сол, онда сымтемірлер бұғананы айналып өткізіледі, қажет болса қосымша компрессия беріледі және оны аз жарақаттаушы тәсілге жатқызуға болады.

Бұғананың акромиальді бөлігінің шығуын оперативті емдеу үшін біздің клиникада арнайы құрылғы құрастарылып күнделікті тәжірибеге енгізілді (алдын- ала патент № 12149 3.09.2002ж.) (11 сурет).



11 сурет - Бұғананың акромиондық бөлігінің шығуын жаңа құрылғымен емдеу - автордың тәсілі

Бұғананың акромиальды бөлігінің шығуын емдеуге арналған құрылғы тесіктері (2-3) бар П-тәрізді доғадан (1) және спица бекіткіштерден (4) және резьбалық стержендер (8), пластинадан (5) тұрады. Пластинаның (5) тесіктері (6) және спица бекіткіштері (7) бар. Сонымен бірге құрылғы резьбалы (9) кронштейннен (10) құралған (11 сурет).

Осы тәсілде акромионнан жеке және бұғананың акромиальді бөлігінен жеке өткізілген сым темірлер, олардың өзара қозғалысын қамтамасыз етеді. Емдеу барысында құрылғының құрам бөліктері, қажет жағдайда бұғанаға қосымша вертикальді компрессия береді, бұғананы алға, артқа жылжытады, сонымен бірге акромиальды өскін мен бұғананың акромиальды бөлігін бір-біріне жақындата алатын құрылғының қасиетін айту керек.

Қорыта келе айтатын болсақ біздің бақылауымызша бұғананың акромиальді бөлігінің шығуын және шығып-сынуын емдеуде болашағы бар емдеу әдісі - сырттан бекітуші аппараттар және құрылғылармен остеосинтез болып табылады, себебі құрылғылардың құрам бөліктерінің көмегімен шығуды және сынықты ұлпа тіндерге көп жарақат түсірмей, жалпы жансыздандырусыз толық қалпына келтіруге мүмкіндік туады, қажет болған жағдайда

сүйек бастарына компрессия көлемін жоғарлата аламыз және аппараттар мен құралғыларды буындағы байламдар қалпына келгеннен кейін, сынықтар біткен соң алып тастауда қайта операциялардың қажеттілігі жойылады. Жарақаттанған қолға қосымша иммобилизацияның қажетсіздігі науқастарға реабилитациялау шараларын ерте бастауға жағдай туғызады, науқастардың жалпы еңбекке жарамсыздық мерзімін қысқартады. Ал клиникада құрастырылған құрылғыны бұғананың акромиальді бөлігінің шығуында пайдалануда ем нәтижелерінің жақсарғаны біздің ғылыми жұмыс барысында толық дәлелденді.

ӘДЕБИЕТТЕР

1. Ашев А.В. Полные вывихи акромиального конца ключицы (изучение экспериментальной модели и консервативного лечения): дисс. ... канд. мед. наук.- Ростов-на-Дону, 1981.- 203 с.

2. Каюпов С.К., Садырбаев К.С. Оперативное лечение вывихов акромиального конца ключицы у больных с множественными и сочетанными повреждениями // Комплексное лечение травм и их осложнений: материалы III Республиканской научно-практической конференции травматологов и ортопедов.- Петропавловск, 1993. – С. 31-32.

3. Урузгельдиев Р.З. Стабильный функциональный остеосинтез аппаратами наружной фиксации при вывихах и переломах вывихах акромиального конца ключицы // Вестн. травматол. ортопед. – 1998. - № 4. – С. 44-48.

4. Ганиев М.Х. Лечение вывихов акромиального конца ключицы: автореф. ...канд. мед. наук: - Махачкала, 2001. –18 с.

5. Котельников Г.П. Восстановительное лечение при травматических вывихах акромиального конца ключицы // Вестник травматол. ортопед.- 2003. - № 3.- С. 67-71.

6. Ли А.Д. О новом хирургическом методе лечения вывиха акромиального конца ключицы // Ортопед. травматол.- 1972.- № 9.- С. 81-82.

7. Ткаченко С.С. Вывихи акромиального конца ключицы // Остеосинтез.- М.: Медицина, 1987.- С. 65-66.

8. Цих О.И. Консервативное лечение вывихов акромиального конца ключицы: автореф. ... канд. мед. наук.- Новосибирск, 1978.- 22 с.

9. Полетанский В.З. Устройство для вправления вывиха и фиксации акромиального конца ключицы // Ортопед. травматол. - 1988.- № 5.- С. 60-61.

10. Вартанян Ш.Г. Аппарат для лечения вывиха акромиального конца ключицы // Ортопед. травматол. - 1981.- № 5.- С.48-49.

11. Сушко Г.С. Аппарат для лечения вывиха акромиального конца ключицы: А. с. 545345. СССР. МКИ. 3. А. 61В17/18. 1980.

12. Koka S.R., D" Arcy I.C. Inferior (subacromial) dislocation of the outer end of the clavicle // Injury. -1993. -Vol. 24, № 3.- P. 210-211.

13. Rockwood C.A. He Shoulder: Facts, confusions, and Myths // Int Orthop. 1991.- Vol. 15.- P. 401-405.

14. Salvaraniel Ir. Fractured coracoid process in aeromioclavicular dislocation // Ann. int. Med. 1997.- Vol. 127.- № 1.- P. 27-31.

15. Воробьев А.В. Оперативное лечение вывихов акромиального конца ключицы: дисс. ... канд. мед. наук.- Иваново, 1988.- 31 с.

16. Янгуур В.Н. Повреждения акромиально-ключичного сустава и их лечение: дисс. ... канд. мед. наук.- Л, 1964.- 233 с.

17. Варданян Ш.Г. Аппаратное лечение акромиальных вывихов ключицы: дисс. ... канд. мед. наук.- Ереван, 1990.- 198 с.

18. Watson R. Переломы костей и повреждение суставов (Пер. с англ. Р.Л. Гинзбург).- М.: Медицина, 1972.- 672 с.

19. Штутин А.Я., Зинченко Е.К., Зорин А.Б. Диагностика и лечение травматических повреждений ключицы.: Метод. рекомендацш.- Донецк, 1979.- 32 с.

20. Каплан А.В. Закрытые повреждения костей и суставов.- М.: Медицина, 1967.- С. 120-124.

21. Шигабутдинов Р.А. Клинико-биомеханическое обоснование и лечение поврежденных акромиально-ключичного сочленения: экспериментально-клиническое исследование: дис. ... канд. мед. наук.- Казань, 1982.- 195 с.