


ISSN 1684-9280

Травматология ЖӘНЕ Ортопедия



2/2008

ВОЗМОЖНОСТИ МЕСТНО-ПЛАСТИЧЕСКИХ МАТЕРИАЛОВ ПРИ ТЯЖЕЛЫХ СОЧЕТАННЫХ ПОВРЕЖДЕНИЯХ КИСТИ

М.Б. БАУБЕКОВ

Научно-исследовательский институт травматологии и ортопедии, Астана

В структуре травм опорно-двигательного аппарата доля повреждений кисти превалирует, оставляя 30-57% пострадавших, причем число инвалидов при первично медико-социальной экспертизе достигает 30% [1].

Применение новых хирургических технологий позволило значительно улучшить результаты лечения больных с травмой кисти, особенно это выразилось в использовании прецизионной техники и микрохирургии [2]. Таким образом, прогресс в данной отрасли хирургии оказался налицо. Однако вопросы восстановительного лечения тяжелых сочетанных повреждений кисти, когда отдельные сегменты являются нереплантабельными, а обширные дефекты кожных покровов и мягких тканей труднозамещаемы, требуют своего рассмотрения с целью их дальнейшего совершенствования [3]. Целью нашего исследования явился всесторонний анализ непосредственных результатов хирургического лечения 48 пострадавших с тяжелой сочетанной травмой кисти, поступивших в отделение микрохирургии и травм кисти с 2005-2007 гг. включительно. Мужчины наиболее трудоспособного возраста (21-50 лет) составили большинство – 88,9% пострадавших. Производственная травма зафиксирована у 72,8 % больных.

Задачей исследования явилось изучить возможности местно-пластических материалов при замещении обширных дефектов кисти методом перемещения.

Изучение характера травм кисти и обширности повреждения её мягких тканей показало, что у 12 больных (25,0%) для их замещения требовалось значительное расширение оперативного вмешательства за счёт применения местно-пластических материалов.

Наиболее часто при этом использовались методика формирования кожного лоскута на питающей ножке с передней брюшной стенки по Филатову – у 5 пострадавших, а также пластика свободным расщепленным кожным лоскутом – у 5 больных.

Однако наиболее перспективной и полноценной в современной хирургии при тяжелых сочетанных повреждениях кисти принято считать пластику кровоснабжаемых лоскутов на реверсированном кровотоке.

В нашей клинике с 2007 года начато применение данной методики при тяжелых сочетанных травмах кисти с обширными дефектами мягких тканей. У обоих пострадавших использовался васкуляризованный лучевой («китайский») лоскут.

Приводимый клинический пример, иллюстрирует эффективность используемой методики для замещения обширных дефектов кисти при их сочетанных повреждениях, определяя дальнейшие перспективы при лечении данного вида повреждения.

Клинический пример: больной С., 32 года, поступил через 30 минут с момента травмы, правую кисть в результате несчастного случая на производстве затянуло в крутящийся механизм двигателя автомобиля. В результате чего он поучил тяжелую сочетанную травму кисти. Доставлен в приемный покой НИИТО, после проведения необходимых первичных клинико-диагностических мероприятий был выставлен клинический диагноз: Полная травматическая ампутация III-IV-V пальцев на уровне основных фаланг, неполная травматическая ампутация II пальца на уровне средней фаланги. Ампутаты III-IV-V пальцев размозжены, имелся обширный дефект мягких тканей II пальца по локтевому краю, просвет дистального межфалангового сустава зиял, капсула сустава была разрушена. Выраженное механическое загрязнение ран. Реплантация была признана нецелесообразной. Выполнена ПХО ран. Дефект по локтевому краю был максимально экономно иссечен. Далее проводилось консервативное лечение, перевязки ран. Учитывая потерю трёх пальцев, решено было сохранить «тонкую хватательную функцию» путем сохранения II пальца.

С этой целью больному решено выполнить пересадку лучевого лоскута на реверсированном кровотоке. После предварительной подготовки больной взят на операцию. Общий вид II пальца перед пластической операцией представлен на рисунке 1.

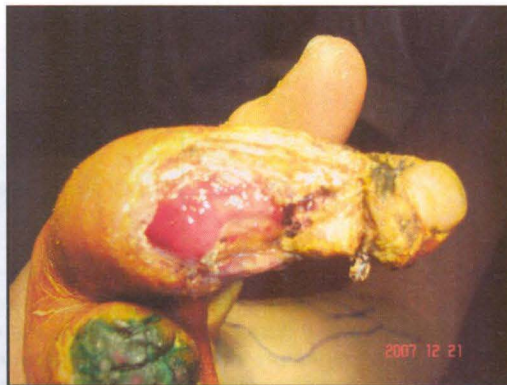


Рисунок 1 - Общий вид области дефекта II пальца по локтевому краю

Как видно из представленного иллюстративного материала имеется гранулирующая рана по локтевому краю пальца от дистального межфалангового до проксимального межфалангового сустава.

Учитывая такой дефект в верхней трети правого предплечья по лучевому краю на коже отмаркирован участок предположительно необходимый для

закрытия вышеописанного дефекта. Данная процедура проводилась предварительно в палате больного. На рисунке 2 представлен общий вид донорской зоны правого предплечья больного С. с маркировкой места предположительного забора лучевого лоскута на реверсированном кровотоке на дооперационном этапе.

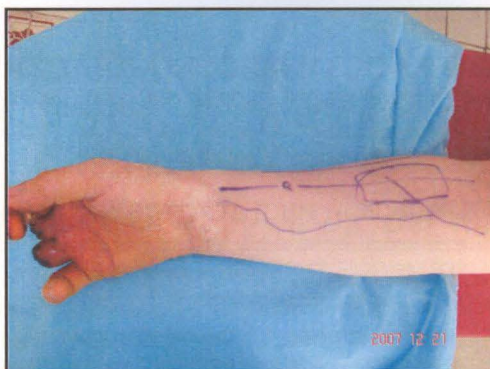


Рисунок 2 - Общий вид донорской зоны в верхней трети правого предплечья для забора лучевого лоскута

Интраоперационно произведена подготовка реципиентного ложа области локтевого края II пальца путем освежения и очищения с одновременным орошением. Параллельно выполнен забор лучевого лос-

кута с верхней трети предплечья на сосудистой ножке по традиционной методике [4]. Этап операции и окончательный результат приживления лоскута представлены на рисунке 3 (а,б,в,г,д,е,ж).

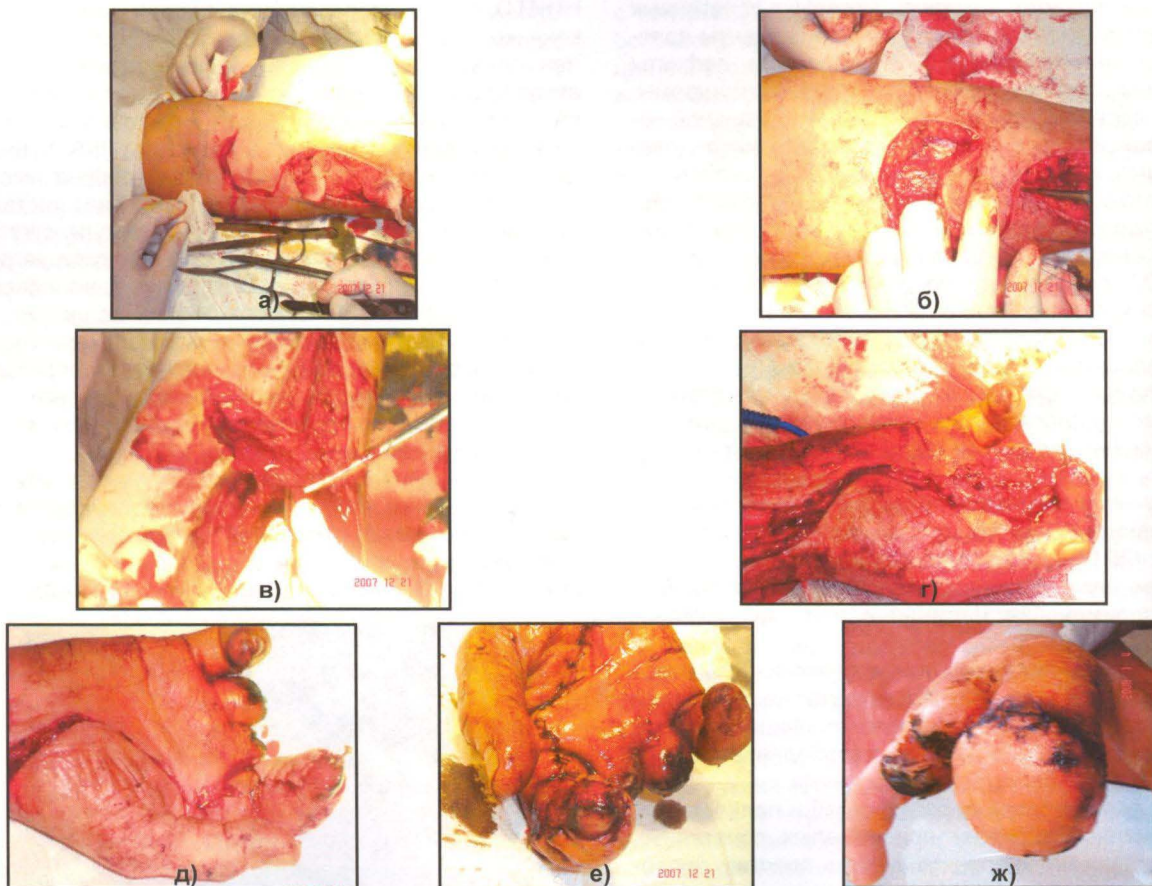


Рисунок 3 – Этапы операции по аутотрансплантации лучевого лоскута на реверсированном кровотоке на II палец правой кисти у больного С.: а) выкраивание лучевого лоскута в верхней трети правого предплечья; б) мобилизация лучевого лоскута; в) обнажение сосудистой ножки лоскута – сегмента лучевой артерии в верхней трети предплечья; г) создание ложа для проведения сосудистой ножки с предплечья на кисть; д) укладка лучевого лоскута на палец; е) окончательная адаптация лоскута на пальце; ж) общий вид пальца с полностью приживленным лоскутом через 1 месяц после операции.

Таким образом, при тяжелых сочетанных повреждениях кисти с обширными дефектами мягких тканей применение васкуляризированных аутолоскутов на реверсированном кровотоке признано перспективным и обоснованным, рекомендуемое к широкому применению.

ЛИТЕРАТУРА

1. Новиков А.В. *Результаты реабилитации больных с повреждением сухожилий сгибателей кисти и кости // Тезисы докладов I съезда кистевых хирургов России. – Ярославль, 2006. – С. 95.*

ТРАВМАТОЛОГИЯ ЖЭНЕ ОРТОПЕДИЯ 2/2008

2. Азолов Н.М., Александров Н.В., Митрофанов В.В. *Новые способы реконструкции пальцев кисти // Тезисы докладов VII съезда травматологов-ортопедов России. – Новосибирск, 2002. – Т.1. – С. 379-380.*

3. Богов А.А, Мулин Р.И. *Васкуляризованная пластика осевыми и островковыми лоскутами в лечении сочетанных повреждений длинных пальцев кисти // Анналы пластической, реконструктивной и эстетической хирургии. – 2003. – № 4. – С. 37-44.*

4. Обыденков С.А., Фраучи И.В. *Основы реконструктивной пластической микрохирургии. – Санкт-Петербург, 2000. – 144 с.*